

TWEE VOORBIJGAANDE DERMATOSEN OP DE NEONATALE BUIK

Hieronder beschrijven wij twee huidbeelden van voorbijgaande aard op de buik van drie neonaten. In alle drie de gevallen betrof het benigne huidbeelden, die na een aantal maanden spontaan in regressie gingen. Tenzij andere symptomen aanvullend onderzoek rechtvaardigen, is slechts klinische opvolging aan te bevelen om de voorbijgaande aard te bevestigen. Als dermatoloog is het belangrijk om deze huidbeelden te herkennen om onnodige diagnostiek of ongerustheid bij ouders te voorkomen.



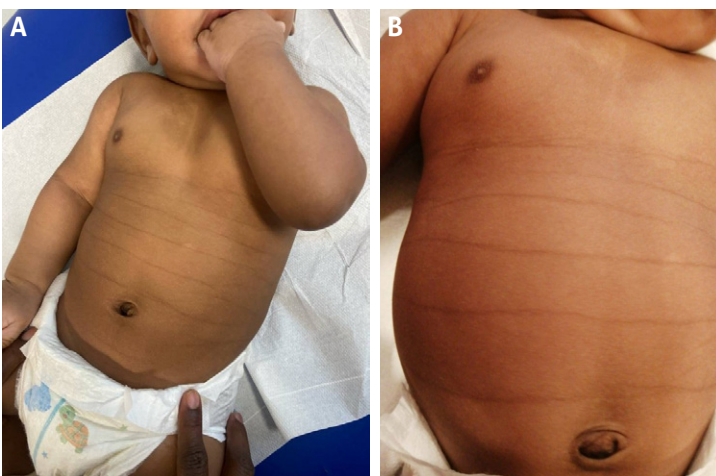
Strepen bij de start: transient pigmentary lines of the newborn

Roosmarijn Duit¹, Marlies de Graaf², Els de Jonge³

Een pasgeborene met huidtype V presenteert zich met typische transversale, gehyperpigmenteerde lineaire huidafwijkingen op de buik en rug. Het klinische beeld wordt herkend als het zeldzame, goedaardige en voorbijgaande huidbeeld transient pigmentary lines of the newborn.

In het ziekenhuis werd na een door pre-eclampsie gecompliceerde zwangerschap van 39+6 weken een jongetje geboren. Hij werd geboren door middel van een spoedsectie vanwege langdurig gebroken vliezen, een afwijkend CTG en uiteindelijk ook tekenen van foetale nood. Na een slechte start herstelde de pasgeborene vlot. Direct na geboorte viel op dat er meerdere bruine lijnen zichtbaar waren op de buik (afbeelding 1). De huisarts verwees het kind op de leeftijd van 4 maanden door

naar de dermatologie. Volgens moeder was het beeld stabiel aanwezig sinds geboorte, de overige anamnese vermeldde geen bijzonderheden. Bij lichamelijk onderzoek zagen wij een kind met huidtype V volgens Fitzpatrick. Op de buik waren vijf scherp begrensde, transversaal lopende lineaire gehyperpigmenteerde lijnen zichtbaar ter plaatse van de huidplooiën van de buik. De lijnen verliepen niet volgens de lijnen van Blaschko. Op de rug waren de lijnen minder uitgesproken aanwezig. Verder werden bij lichamelijk onderzoek geen bijzonderheden geobserveerd. Differentiaal diagnostisch werd in eerste instantie gedacht aan postinflammatoire hyperpigmentatie, maar uiteindelijk werd de zeldzame klinische diagnose 'transient pigmentary lines of the newborn' gesteld. Vanwege het goedaardige en het voorbijgaande karakter van de aandoening werd gekozen voor een expectatief beleid. Bij follow up na negen maanden waren de gehyperpigmenteerde lijnen volledig verdwenen.



Afbeelding 1a en b. Multipole transversaal lopende gehyperpigmenteerde lijnen in de huidplooiën van de buik bij een pasgeborene van 4 maanden oud.

TRANSIENT PIGMENTARY LINES OF THE NEWBORN

Transient pigmentary lines zijn zeldzame, goedaardige en voorbijgaande huidafwijkingen bij pasgeborenen. [1,2] Ze worden voornamelijk gezien bij mannelijke zuigelingen met een donker huidtype. [3,4] De gehyperpigmenteerde lijnen zijn meestal bij of kort na de geboorte zichtbaar en bevinden zich vaak op de buik, rug en extremiteiten. [4] De aandoening werd voor het eerst beschreven door Gibb in 1967. Hoewel *transient pigmentary lines of the newborn* zelden in de litera-

¹ Anios dermatologie, afdeling Dermatologie, OLVG Amsterdam

² (Kinder)dermatoloog, afdeling Dermatologie/Allergologie, Universitair Medisch Centrum Utrecht, Wilhelmina Kinderziekenhuis, Utrecht

³ Dermatoloog, afdeling Dermatologie, OLVG Amsterdam

tuur wordt beschreven, wordt vermoed dat er sprake is van onderrapportage. De etiologie is nog onduidelijk. Vermoedelijk speelt mechanische wrijving in utero een rol, geaccentueerd door de typische gebogen foetale houding. Deze zou leiden tot hyperkeratose in de huidplooiën, hetgeen het patroon van de pigmentatie verklaart. [5,6] Ook wordt gesuggereerd dat verminderde exfoliatie van de embryonale huid bijdraagt aan de pigmentvorming. [6] Er is geen associatie met onderliggende genetische of systemische problematiek. [2,4]

De diagnose wordt gesteld op basis van het typische klinische beeld. Aanvullend onderzoek is niet zinvol of bijdragend. Ouders kunnen gerustgesteld worden: de afwijkingen verdwijnen spontaan, meestal binnen het eerste levensjaar, en laten geen littekens na. [2,3,4]

LITERATUUR

1. Vázquez-Pérez Á, Alonso-Peña P, Santos-Pérez JL. Transient pigmentary lines of the newborn. *Anales de Pediatría (English Edition)*. 2023;99(3):217–18.
2. Monteagudo B, León-Muiños E, Suárez-Amor Ó, Labandeira J. Transient pigmentary lines of the newborn. *Actas Dermosifiliográficas*. 2013;104(6):537–39.
3. Terry M, Stewart DM. (2019). Transient pigmentary lines of the newborn in a postmortem examination: A case report. *American Journal of Forensic Medicine and Pathology*. 2019;40(2):171–4.
4. Huang J, Moolla A. Transient pigmentary lines of the newborn. *Consultant*. 2019;59(4):124–5.
5. Garg G, Bhalla M, Thami GP. Transient infantile patterned hyperpigmentation. *Pediatric Dermatology*. 2012;29(3):372–3.
6. Gibbs S. Transient pigmentary lines of the newborn. *Archives of Dermatology*. 1967;95(3):280–3.

LEERPUNTEN

- Transient pigmentary lines of the newborn zijn zeldzame, goedaardige en voorbijgaande gehyperpigmenteerde lineaire huidafwijkingen die meestal bij pasgeborenen met een donker huidtype voorkomen.
- De diagnose wordt gesteld op basis van het karakteristieke klinische beeld; aanvullend onderzoek is niet nodig.
- De aandoening verdwijnt spontaan binnen het eerste levensjaar zonder littekens achter te laten, expectatief beleid is aangewezen.

TREFWOORDEN

Transient pigmentary lines of the newborn – hyperpigmentatie – neonaat – kinderdermatologie

GEMELDE (FINANCIËLE) BELANGENVERSTRENGELING

Geen

CORRESPONDENTIEADRES

Els de Jonge

E-mail: c.j.dejonge@olvg.nl