



Niet-invasieve beeldvorming in de dermato-oncologie

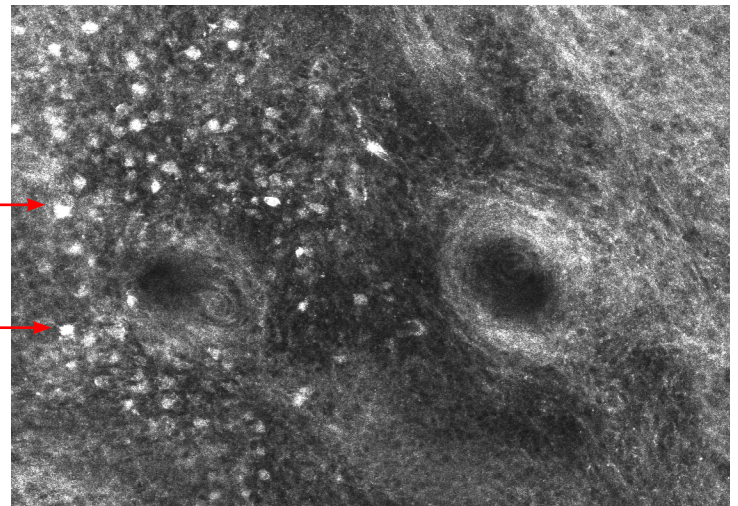
Isabelle Hoorens¹, Annick Meertens²

De meest recente Europese, consensus-gebaseerde, interdisciplinaire richtlijnen stellen dat niet-invasieve beeldvorming [waaronder reflectantie-confocale microscopie (RCM) en/of optische coherentie-tomografie (OCT) moet worden gebruikt, indien beschikbaar, om de diagnostische nauwkeurigheid bij moeilijk te diagnosticeren huidtumoren te verbeteren. [1-3] Dit geldt vooral voor letsels verdacht voor melanoom, spino- en basocellulaire carcinomen (niveau van evidentie B volgens de Oxford-classificatie voor melanoom en basocellulaire carcinomen).

Het voordeel van RCM is de hoge laterale resolutie (1 μm), terwijl de voordelen van OCT de grote penetratiediepte (1–2 mm) en de mogelijkheid tot verticale beeldvorming zijn. Deze technieken hebben echter ook beperkingen; RCM heeft een beperkte penetratiediepte (250 μm) en levert uitsluitend beelden in het horizontale vlak (in tegenstelling tot histopathologie), terwijl OCT een lage laterale resolutie (7,5 μm) heeft, waardoor visualisatie op cellulair niveau niet mogelijk is. In 2020 werd bovendien line-field confocale optische coherentie-tomografie (LC-OCT) ontwikkeld om te voorzien in de behoefte aan een in vivo, niet-invasieve huidbeeldvormingstechniek die hoge resolutie met een grotere penetratiediepte combineert. LC-OCT maakt real-time huidbeeldvorming mogelijk met een resolutie van ongeveer 1 μm en een diepte tot circa 500 μm . [4]

RCM is bijzonder waardevol bij de diagnose van melanoom, met in de grootste meta-analyse tot op heden (32 studies, 7352 laesies) een gepoolde sensitiviteit van 92% (95% BI: 0,91–0,93) en een specificiteit van 70% (95% BI: 0,69–0,71). [5] Vergeleken met dermoscopie alleen leidt het gebruik van RCM tot een significante reductie van 43,4% (5,3 versus 3,0) van de number needed to excise. Dit werd aangetoond in een grote randomized clinical trial met 3165 patiënten uit de groep van Pellacani et al. in 2022. [6]

OCT en vooral de nieuwere LC-OCT lijken daarentegen met name geschikt voor de niet-invasieve diagnose en subtypering van basocellulaire carcinomen. Er is een hoge mate van overeenkomst (90,4%) tussen LC-OCT en histopathologie voor de subtypering van basocellulaire carcinomen. Deze resultaten werden bevestigd door Boussingault et al., die een overeenkomst tussen LC-OCT en histopathologie vonden variërend van 86,6% tot 98,4%, waarbij de belangrijkste diagnostische criteria (lobuli en bloedvaten) een overeenkomst van 100%



Figuur 1. Pagetoïde infiltratie bij lentigo maligna in het gelaat gezien op RCM. Hoog in de epidermis zijn atypische hyperreflectieve melanocyten te zien. Dit komt overeen met de histologische bevinding van pagetoïde verspreiding bij een lentigo maligna.

vertoonden. [7,8] Op basis van deze beschreven morfologische criteria werden vervolgens retrospectieve evaluaties uitgevoerd naar de diagnostische prestaties van LC-OCT voor zowel de diagnose van basocellulaire carcinomen [9] als voor de subtypering ervan. [10–12] Bovendien heeft de groep van Cinotti et al. recent aangetoond dat de diagnostische accuraatheid voor onervaren gebruikers steeg van 48% naar 76% na een training van één uur, en naar 81% met de toevoeging van dermoscopische beelden aan de training. [13] Dit illustreert een van de belangrijkste nadelen van niet-invasieve diagnostische methoden, namelijk dat training noodzakelijk is en er een belangrijke leercurve bestaat. Voor LC-OCT lijkt dit nadeel minder uitgesproken.

¹ MD, PhD, staflid Dermatologie, Dienst Dermatologie, Universitair Ziekenhuis Gent

² PhD student, Dienst Dermatologie, Universitair Ziekenhuis Gent

Zeer recent werd ook het gebruik van artificiële intelligentie (AI) geïntegreerd in de diagnostiek door middel van LC-OCT. AI-ondersteunde LC-OCT verbetert de diagnostische accuraatheid van dermatologen bij het detecteren van basocellulaire carcinomen aanzienlijk (+25% in sensitiviteit en +1,8% in specificiteit), vooral bij dermatologen met minder ervaring in LC-OCT, en dit effect is vergelijkbaar met een periode van twee jaar expertise-opbouw. [14] AI-ondersteunde LC-OCT is niet alleen beschikbaar voor huidkanker, maar ook voor onder andere actinische keratosen en als biomarker voor bijvoorbeeld huidveroudering. [15-16] De potentiële toekomstige toepassingen lijken daarmee zeer breed.

TREFWOORDEN

Niet-invasieve diagnostiek – huidtumoren - confocale microscopie - line field confocale optische coherentie tomografie

KEYWORDS

Non-invasive diagnostics - skin cancer - confocal microscopy - line-field confocal optical coherence tomography (LC-OCT)

LITERATUUR

1. Stratigos AJ, Garbe C, Dessinioti C, Lebbe C, Van Akkooi A, Bataille V, et al. European consensus-based interdisciplinary guideline for invasive cutaneous squamous cell carcinoma. Part 1: Diagnostics and prevention—Update 2023. *Eur J Cancer*. november 2023;193:113251.
2. Peris K, Fargnoli MC, Kaufmann R, Arenberger P, Bastholt L, Seguin NB, et al. European consensus-based interdisciplinary guideline for diagnosis and treatment of basal cell carcinoma—update 2023. *Eur J Cancer Oxf Engl*. 1990. oktober 2023;192:113254.
3. Garbe C, Amaral T, Peris K, Hauschild A, Arenberger P, Basset-Seguin N, et al. European consensus-based interdisciplinary guideline for melanoma. Part 1: Diagnostics - Update 2024. *Eur J Cancer*. januari 2025;215:115152.
4. Monnier J, Tognetti L, Miyamoto M, Suppa M, Cinotti E, Fontaine M, et al. In vivo characterization of healthy human skin with a novel, non-invasive imaging technique: line-field confocal optical coherence tomography. *J Eur Acad Dermatol Venereol JEADV*. december 2020;34(12):2914-21.
5. Pezzini C, Kaleci S, Chester J, Farnetani F, Longo C, Pellacani G. Reflectance confocal microscopy diagnostic accuracy for malignant melanoma in different clinical settings: systematic review and meta-analysis. *J Eur Acad Dermatol Venereol JEADV*. oktober 2020;34(10):2268-79.
6. Pellacani G, Farnetani F, Ciardo S, Chester J, Kaleci S, Mazzoni L, et al. Effect of reflectance confocal microscopy for suspect lesions on diagnostic accuracy in melanoma: A randomized clinical trial. *JAMA Dermatol*. 1 juli 2022;158(7):754-61.
7. Boussingault L, Lenoir C, Stefani AD, Cappilli S, Fontaine M, Diet G, et al. Line-field confocal optical coherence tomography of basal cell carcinoma: Systematic correlation with histopathology. *Diagnostics*. 30 november 2025;15(23):3059.
8. Ruini C, Schuh S, Gust C, Kendziora B, Frommherz L, French LE, et al. Line-field optical coherence tomography: in vivo diagnosis of basal cell carcinoma subtypes compared with histopathology. *Clin Exp Dermatol*. 1 december 2021;46(8):1471-81.
9. Donelli C, Suppa M, Tognetti L, Perrot JL, Calabrese L, Pérez-Anker J, et al. Line-field confocal optical coherence tomography for the diagnosis of skin carcinomas: Real-life data over three years. *Curr Oncol*. oktober 2023;30(10):8853-64.
10. Gust C, Schuh S, Welzel J, Daxenberger F, Hartmann D, French LE, et al. Line-field confocal optical coherence tomography increases the diagnostic accuracy and confidence for basal cell carcinoma in equivocal lesions: A prospective study. *Cancers*. januari 2022;14(4):1082.
11. Mtimet L, Boussingault L, Aktas D, Fontaine M, Orte Cano C, Diet G, et al. Line-field confocal optical coherence tomography of basal cell carcinoma: A retrospective study on diagnostic performance. *J Eur Acad Dermatol Venereol*. 2025;39(8):1468-80.
12. Cinotti E, Brunetti T, Cartocci A, Tognetti L, Suppa M, Malveyh J, et al. Diagnostic accuracy of line-field confocal optical coherence tomography for the diagnosis of skin carcinomas. *Diagnostics*. januari 2023;13(3):361.
13. Cinotti E, D'Onghia M, Cartocci A, Lo Conte S, Barbarossa L, Tavernier C, et al. Line-field confocal optical coherence tomography: Is one hour of training sufficient for diagnosing basal cell carcinoma? *Cancers*. 27 februari 2025;17(5):826.
14. Fischman S, Viel T, Perrot JL, Pérez-Anker J, Suppa M, Cinotti E, et al. AI-assisted basal cell carcinoma diagnosis with LC-OCT: A multicentric retrospective study. *J Eur Acad Dermatol Venereol JEADV*. 19 oktober 2025;
15. Bonnier F, Pedrazzani M, Fischman S, Viel T, Lavoix A, Pegoud D, et al. Line-field confocal optical coherence tomography coupled with artificial intelligence algorithms to identify quantitative biomarkers of facial skin ageing. *Sci Rep*. 24 augustus 2023;13(1):13881.
16. Daxenberger F, Deußing M, Eijkenboom Q, Gust C, Thamm J, Hartmann D, et al. Innovation in actinic keratosis assessment: Artificial intelligence-based approach to LC-OCT PRO score evaluation. *Cancers*. 7 september 2023;15(18):4457.

CORRESPONDENTIEADRES

Isabelle Hoorens

E-mail: isabelle.hoorens@uzgent.be