



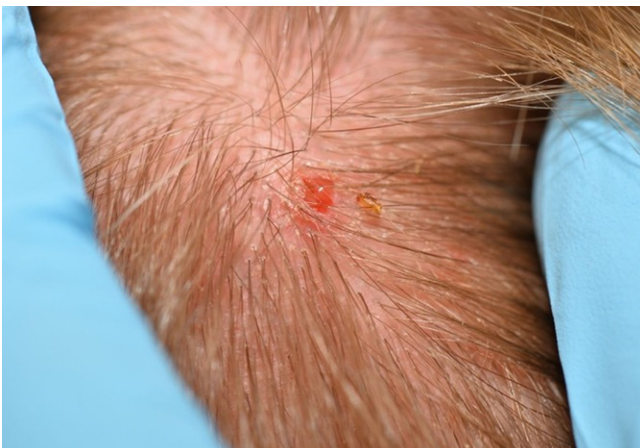Importdermatosen: casus 4

De vliegenvlugge hitchhiker

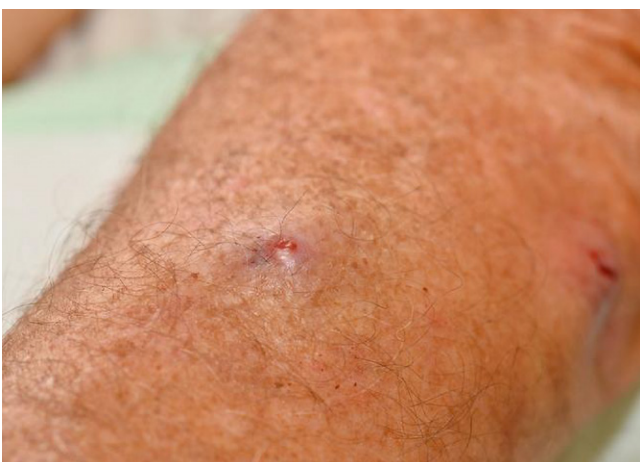Ruud Horlings

In het UMCG worden, in een tijdsbestek van enkele maanden, twee patiënten gezien die furunkel-achtige huidafwijkingen ontwikkelden, vrij snel na terugkomst van een reis door 'Centraal-Amerika'. De ene reiziger heeft twee ulcererende papels op zijn behaarde scalp (afbeelding 1a), terwijl de ander er drie op zijn onderarmen heeft (afbeelding 1b). Beide patiënten hebben het gevoel dat er iets onder hun huid kruipt. Wanneer de dermatoloog de openingen van de papel afsluit

met wat vaseline, verschijnen er luchtbelletjes, als teken dat er inderdaad iets levends onder de huid lijkt te zitten dat adem probeert te halen. De dermatoloog probeert na het plaatsen van een klein sneetje het 'onderhuidse beestje' los te peuteren, maar dat blijkt nog niet zo gemakkelijk. Met meerdere weerhaakjes aan zijn thorax kan het organisme zich behoorlijk stevig verankeren. Toch trekt de dermatoloog uiteindelijk zowel letterlijk als figuurlijk aan het langste eind (afbeelding 2)



Afbeelding 1a. De (onbedekte) scalp is een voorkeurslocatie voor deze parasiet.



Afbeelding 1b. Op deze arm zijn de typische steenpuistachtige papels goed zichtbaar.



Afbeelding 2. De boosdoener, met op zijn thorax multipiele en bij de mondholtte een tweetal weerhaakjes.

VRAAG 1

Hoe heet deze huidaandoening en welk organisme (afbeelding 2) werd er uit de huid gevist?

VRAAG 2

Waarom wordt er in het kader van dit huidprobleem gesproken over het "hitchhiker fenomeen"?

Zie voor de antwoorden en toelichting pagina 45.



Importdermatosen

Zie pagina 39 voor de vragen.

De beschreven aandoening heet myiasis en het verwijderde organisme uit afbeelding 2 is de larve van een vlieg (vraag 1). In Midden- en Zuid-Amerika is dit een horzel, de zogenaamde Dermatobia Hominis (human botfly). Deze horzel is een obligate parasiet, wat betekent dat hij de levenscyclus niet kan voltooien zonder een geschikte gastheer. De vlieg kan zelf niet steken, maar klampt zich vast aan een prikkende gastheer, zoals een muskiet, en draagt zo de eitjes over op diens lichaam. Dit wordt het 'hitchhiking fenomeen' genoemd (vraag 2). De eitjes komen via de ingang van de muskietenbeet onder de huid van de getroffene en ontwikkelen zich daar tot larven. Hierbij ontstaat een chronische granulomateuze reactie op een vreemd lichaam die jeuk, pijn en zwelling kan veroorzaken. Klinisch uit zich dat in 1 of vaak meerdere steenpuistachtige laesies vandaar dat over furunculair myiasis wordt gesproken. Hoewel de infectie meestal zelf limiterend is en de larven uiteindelijk het lichaam verlaten, kunnen de plekken gemakkelijk secundair geïnfecteerd raken. Om deze reden en ter symptoomverlichting,

worden de larven meestal chirurgisch verwijderd (afbeelding 3). In Afrika wordt furunculair myiasis meestal door de 'Toemboevlieg' (*Cordylobia antrhopophaga*) veroorzaakt. Hoewel de klinische verschijnselen overeenkomstig zijn, verloopt de transmissie van de eitjes niet volgens het hitchhiker fenomeen. De Toemboevlieg legt zijn eitjes op vuile zandgrond en kleding (afbeelding 4). Dit verklaart waarom de huishoudelijke hulp in Tanzania, tijdens mijn stage in Moshi, zelfs mijn onderbroeken streek. Door de hitte worden de eitjes van de vlieg gedood.

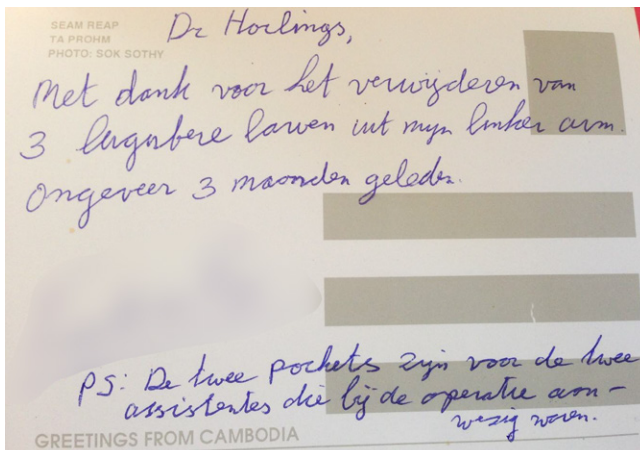
LITERATUUR

Francesconi F, Omar L. Myiasis. *Clinical Microbiology Reviews*. 2012;25:1

CORRESPONDENTIEADRES

Ruud Horlings

E-mail: ruud.horlings@mzh.nl



Afbeelding 3. Freek Vonk liet ooit, voor zijn televisieprogramma, drie larven zich tot vlieg ontwikkelen in zijn lichaam. De meeste patiënten zijn echter toch blij met chirurgische verwijdering.



Afbeelding 4. De binnentuin van het KCMC ziekenhuis in Moshi, Tanzania. In Afrika wordt de was dikwijls op de grond gedroogd. De toemboevlieg kan hier zijn eitjes op achterlaten.