

# Een merkwaardige wond!

L. Vanderdonckt<sup>1</sup>, L. Temmerman<sup>2</sup>, J. Dierck<sup>3</sup>, E. Heireman<sup>4</sup>

- <sup>1</sup> Aios in opleiding dermatologie, dienst Dermatologie, Maria Middelaes, Gent
- <sup>2</sup> Dermatoloog, dienst Dermatologie, Maria Middelaes, Gent
- <sup>3</sup> Klinisch bioloog, Maria Middelaes, Gent
- <sup>4</sup> Dermatoloog, Beveren-Waas

*Correspondentieadres:*

*Laura Vanderdonckt*

*Maria Middelaes*

*Dienst Dermatologie*

*Buitenring 30, 9000 Gent*

*E-mail: Laure.Vanderdonckt@ugent.be*

## **CASUS**

---

Een 23-jarige jongeman werd door de huisarts verwezen omwille van een niet-genezend ulcus ter hoogte van de rechterwijsvinger (figuur 1). Het letsel begon een maand voordien met een pustel geleidelijk evoluerend naar een ulcus. De huisarts gaf reeds amoxicilline-clavulaanzuur en clarithromycine zonder beterschap. De patiënt bleek sinds twee maanden terug te zijn uit Ecuador alwaar hij hielp in een herbossingsproject. Hij kajakt regelmatig, maar heeft geen vijver of aquarium. Er was geen contact met geiten of schapen, hij heeft wel een kat.

Op basis van de kliniek en anamnese werd aan de mogelijkheid van leishmaniasis gedacht. Een biopsie, kweek en serologisch onderzoek werden verricht. De histologie toonde een granulomateuze specifieke pustuleuze dermatitis. Giemsa-kleuring was negatief, er konden geen amastigoten worden aangetoond. Serologie voor *Leishmania* was negatief. Atypische mycobacteriën werden niet gekweekt, wel *Staphylococcus Aureus*.

Een stukje vers weefsel werd in steriel fysiologisch water opgestuurd naar het Instituut voor Tropische Geneeskunde te Antwerpen (ITG), alwaar PCR werd verricht. Deze test was positief voor *Leishmania guyanensis*. De patiënt werd doorverwezen naar het ITG voor een intraveneuze behandeling met pentamidine. Omwille van hypotensie en rash werd overgeschakeld op Glucantime (antimoon) 20 mg/kg gedurende 20 dagen IV. Volledige regressie van de wonde werd hierop gezien.

## BESCHOUWING

*Leishmania*-infecties worden onderverdeeld in viscerale, cutane en mucocutane leishmaniasis. Viscerale leishmaniasis is dodelijk in 95% van de gevallen indien niet behandeld. Het wordt gekenmerkt door koorts, gewichtsverlies, splenomegalie, hepatomegalie en anemie. Cutane leishmaniasis is de meest voorkomende vorm en geeft ulceraties die littekens kunnen nalaten bij heling.

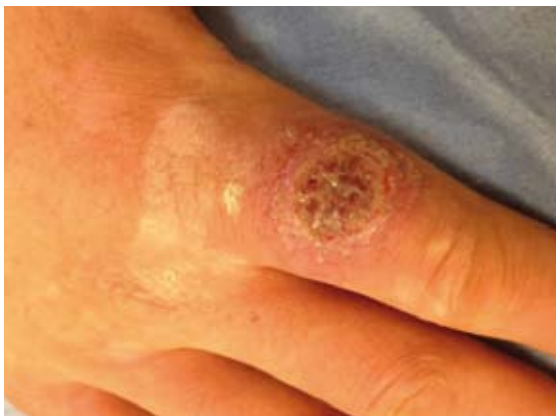*Mucocutane leishmaniasis* leidt tot destructie van de neus- mond- en keelmucoosa. Dit kan jaren na het ontstaan van de huidvorm optreden. *Leishmania guyanensis* kan cutane mucocutane leishmaniasis veroorzaken en kent lymfogene verspreiding.<sup>1</sup>

Leishmaniasis wordt veroorzaakt door de *Leishmania*-parasiet die via een beet van de vrouwelijke zandvlieg wordt overgedragen. Het is een intracellulaire parasiet die zich vermenigvuldigt in macrofagen, dendritische cellen en neutrofielen. Jaarlijks zijn er naar schatting 900.000-1.300.000 nieuwe gevallen, met 20000-30000 dodelijke slachtoffers.<sup>1,2</sup> In Ecuador, waar onze patiënt vandaan kwam, bedroeg het aantal nieuwgerapporteerde gevallen van cutane leishmaniasis in 2013 tussen de 100 en 999 (zie figuur 2).<sup>1</sup> *Leishmania guyanensis* blijkt hierbij het meest prevalent voor te komen.<sup>2</sup>

## DIAGNOSE

Het herkennen en diagnosticeren van leishmaniasis is belangrijk, ook in landen waar *Leishmania* niet endemisch voorkomt. Dit omwille van het toenemend vrijwilligerswerk en militair werk in endemische gebieden.<sup>3,4</sup>

De diagnose van (muco)cutane leishmaniasis is in de eerste plaats gebaseerd op de kliniek.<sup>1</sup> Bij een cutane leishmaniasis ontwikkelen de letsels zich 2 weken tot 3 maanden na de beet door een besmette zandvlieg. Dit begint doorgaans met een rode papul die over een periode van 1 tot 3 maanden evolueert naar een erythemateuze nodule, plaque of ulceratie.



Figuur 1. Wond ter hoogte van de wijsvinger.

Satellietlaesies en lymfadenopathie kunnen voorkomen.<sup>3,4</sup>

Differentiaaldiagnostisch dient te worden gedacht aan een diepe mycose, mycobacteriële infectie, syfilis, lepra, sarcoïdose, pyoderma gangrenosum, een veneus of traumatisch ulcus of een cutane neoplasmie.<sup>3,4</sup>

Een 4 mm-punchbiopt kan worden verricht in de rand van de ulcus om na een giemsa-kleuring de aanwezigheid van amastigoten aan te tonen. Dit zijn de niet-geflagelleerde vormen van *Leishmania* zoals je ze in een geïnfecteerde macrofaag kan zien. Deze bevinden zich vooral in de wondrand. Het kunnen aantonen van amastigoten is diagnostisch voor leishmaniasis. Men ziet ook typisch een granulomateuze inflammatoire dermale reactie bestaande uit macrofagen, mononucleairen, eosinofielen en lymfocyten. Dit is echter aspecifiek. Anatoompathologisch onderzoek heeft een eerder lage sensitiviteit voor de diagnose van leishmaniasis. Het laat bovendien niet toe om het type *Leishmania* te bepalen.<sup>3,4</sup>

De montenegrotest detecteert een vertraagde hypersensitiviteitsreactie op *Leishmania*-antigenen. 0,1 ml van het preparaat wordt intradermaal ingespoten in de voorarm. De test is positief als bij aflezen na 48-72 uur een papul van minstens 5 mm wordt gezien. Er kan geen onderscheid worden gemaakt tussen een doorgemaakte of actieve infectie. Hierdoor kan het gebruik ervan in endemische gebieden, alwaar de prevalentie dermate hoog is, in vraag worden gesteld. Voor reizigers kan dit wel zinvol zijn.<sup>3,4,5</sup>

Serologische testen hebben een lage gevoeligheid bij cutane leishmaniasis. Ze zijn vooral zinvol bij de viscerale vorm.<sup>3,5,6</sup> Antilichamen tegen *Leishmania* kunnen worden gedetecteerd aan de hand van een indirecte immunofluorescente assay (IFA) of immuno-enzymatische assay (ELISA). De sensitiviteit is het best voor deze laatste methode. Een studie uit 2004 toont een gevoeligheid van 71,7% voor *Leishmania guyanensis* via IFA en 85% via ELISA. Hierbij werden de bloedstalen van 60 patiënten gecontroleerd.<sup>5</sup>

Het serum van onze patiënt werd opgestuurd naar het ITG, alwaar een directe agglutinatietest (DAT) werd verricht die negatief was. Deze techniek heeft een opvallende typespecificiteit. Dit houdt in dat de sensitiviteit van de test vrij hoog is (tot 90%) wanneer getest wordt met de antigenen van het type *Leishmania* waarmee de patiënt besmet is. De sensitiviteit is echter laag (20%) wanneer met een niet-homoloog antigeen (ander *Leishmania*-type) wordt getest.<sup>3</sup> De test van het ITG is geschikt voor het detecteren van viscerale leishmaniasis veroorzaakt door *Leishmania donovani*, *infantum* of *chagasi*. Bij (muco)cutane leishmaniasis zijn de antilichamen vaak niet detecteerbaar.<sup>7</sup>

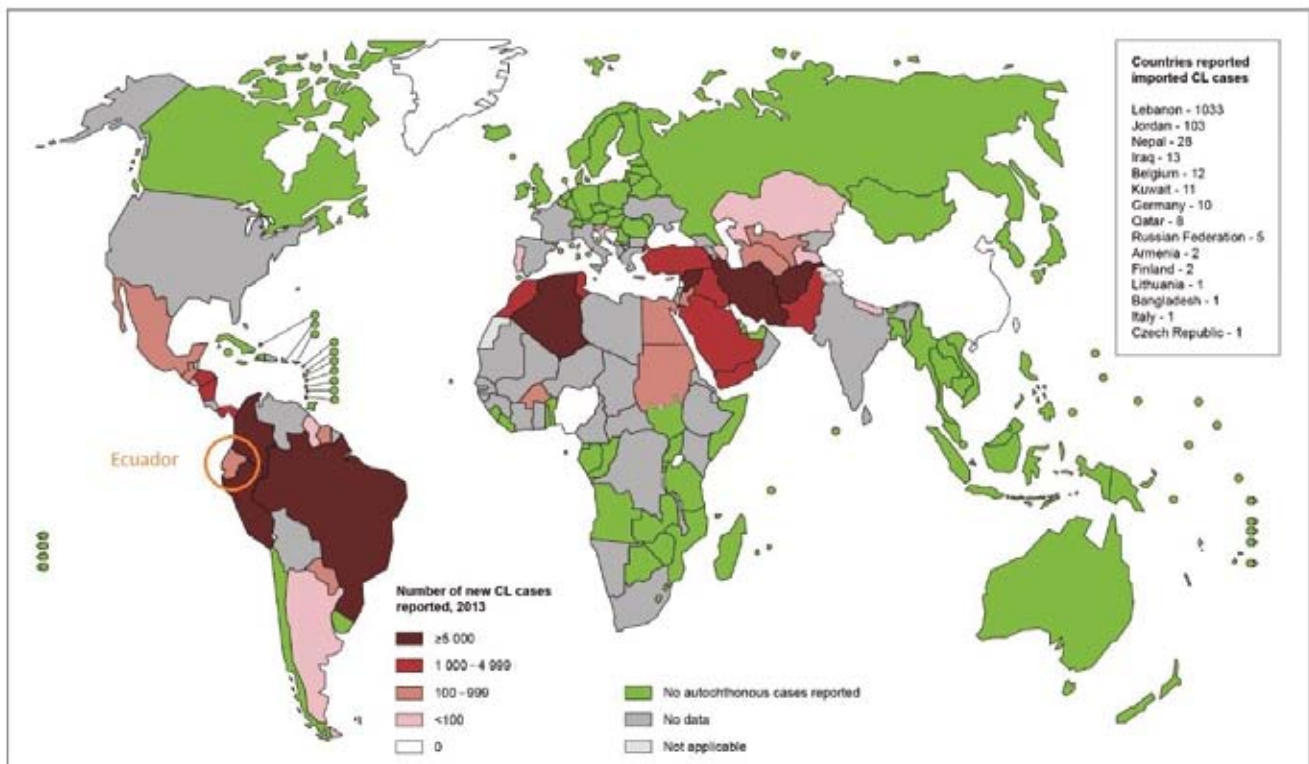
Het detecteren van *Leishmania*-DNA aan de hand van PCR heeft een hoge sensitiviteit, tot 100%, bij cutane leishmaniasis. Daarenboven laat PCR toe het type *Leishmania* te identificeren. Het is aanbevolen om op een vers stuk weefsel een PCR-detectie te verrichten. De verschillende *Leishmania*-types variëren namelijk in gevoeligheid voor de beschikbare behandelingen. Door middel van PCR-detectie kan men een species-directed behandeling van leishmaniasis toepassen.<sup>8</sup> PCR bracht bij onze patiënt de oplossing.

## THERAPIE

Tot op heden zijn er onvoldoende placebogecontroleerde trials voor de behandeling van leishmaniasis. De meeste aanbevelingen berusten dan ook op observationele studies. Wel bestaan er enkele overzichtsartikelen die duidelijk de voorkeursbehandeling per *Leishmania*-type weergeven, zoals die van Hodiament et al en Blum et al.<sup>9</sup> De eerste-keuzebehandeling voor *Leishmania guyanensis* is pentamidine. Voor enkele ongecompliceerde letsels kan als tweede keuze een lokale behandeling met antimonen in combinatie met cryotherapie worden overwogen.<sup>8</sup>

In de literatuur vindt men verschillende aanbevelingen voor wat betreft de dosis van pentamidine. Het ITG adviseert 3 infusen van 4 mg/kg verspreid over 5 dagen op basis van het artikel van Blum et al. Mogelijke bijwerkingen zijn pijn ter hoogte van de injectieplaats, metaalsmaak, hoofdpijn en dyspnoe. Patiënten dienen te worden gemonitord voor hypotensie en hypoglycemie.<sup>3</sup> Omwille van deze bijwerkingen werd de therapie bij onze patiënt gewijzigd.

## Status of endemicity of cutaneous leishmaniasis, worldwide, 2013



The boundaries and names shown and the designations used on this map do not imply the expression of any opinion whatsoever on the part of the World Health Organization concerning the legal status of any country, territory, city or area or of its authorities, or concerning the delimitation of its frontiers or boundaries. Dotted lines on maps represent approximate border lines for which there may not yet be full agreement. © WHO 2015. All rights reserved

Data Source: World Health Organization  
Map Production: Control of Neglected Tropical Diseases (NTD)  
World Health Organization



Figuur 2. Aantal nieuwe gevallen van cutane leishmaniasis in 2013, wereldwijd.

## LITERATUUR

1. World Health Organisation. Leishmaniasis. Maart 2016. <http://www.who.int/mediacentre/factsheets/fs375/en/>
2. Armijos RX, Weigel MM, Izurieta R, et al. The epidemiology of cutaneous leishmaniasis in subtropical Ecuador. *Trop Med Int Health* 1997;2(2):140-52.
3. David CV, Craft N. Cutaneous and mucocutaneous leishmaniasis. *Dermatol Ther* 2009;22(6):491-502.
4. Goto H, Lauletta Lindoso JA. Current diagnosis and treatment of cutaneous and mucocutaneous Leishmaniasis. *Expert Rev Anti Infect Ther* 2010;8(4):419-33.
5. Romero GA, Gloria Orge Orge M de la, Farias Guerra MV de, et al. Antibody response in patients with cutaneous leishmaniasis infected by *Leishmania (Viannia) braziliensis* or *Leishmania (Viannia) guyanensis* in Brazil. *Acta Trop* 2005;93(1):49-56.
6. Okumura Y, Yamauchi A, Nagano I, et al. A case of mucocutaneous leishmaniasis diagnosed by serology. *J Dermatol* 2014;41(8):739-42.
7. Instituut voor tropische geneeskunde. *Leishmania*. November 2014. <http://labo.itg.be/analyses/clkb-leishmania.aspx>
8. Hodiament CJ, Kager PA, Bart A, et al. Species-Directed Therapy for Leishmaniasis in returning travellers: A comprehensive guide. *PLOS Neglected Tropical diseases* 2014; 8(5):1-16.
9. Blum J, Buffet P, Visser L, et al. *LeishMan Recommendations for Treatment of Cutaneous and Mucosal Leishmaniasis in Travelers*, 2014. *J Travel Med* 2014;21:116-29.

## SAMENVATTING

Casus betreft een 23-jarige jongeman met een uitbreidend ulcus ter hoogte van de rechterwijsvinger na terugkomst uit Ecuador. Een biopt voor routinehistologie als ook leishmaniasisserologie waren respectievelijk aspecifiek en negatief. PCR was wel positief voor leishmaniasis en toonde een *Leishmania guyanensis*.

*Leishmania*-infecties worden onderverdeeld in viscerale, cutane en mucocutane leishmaniasis. *Leishmania guyanensis* behoort tot de (muco)cutane vorm en kent ook lymfogene verspreiding.

Om tot de diagnose van leishmaniasis te komen, is kennis van het klinisch beeld essentieel. Microscopisch onderzoek laat soms toe de diagnose te bevestigen, maar kan geen onderscheid maken in leishmania-type. De sensitiviteit van serologisch onderzoek voor (muco)cutane leishmaniasis is laag. Het wordt aanbevolen een PCR-detectie te laten verrichten, enerzijds om met de hoge sensitiviteit van de test de diagnose te bevestigen, maar anderzijds ook om een species-directed behandeling van leishmaniasis te kunnen bieden.

De verschillende *Leishmania*-types variëren namelijk in gevoeligheid voor de beschikbare behandelingen.

Tot op heden zijn er onvoldoende placebogecontroleerde trials en berusten de meeste aanbevelingen op observatoire studies.

De eerstekeuzebehandeling voor *Leishmania guyanensis* is pentamidine. De evidentie hiervoor is gebaseerd op 5 observatoire studies met een totaal van 745 patiënten.

## TREFWOORDEN

leishmaniasis – diagnose – PCR

## BESLUIT

PCR-detectie met bepaling van het *Leishmania*-type laat een species-directed therapie toe, doch er is meer onderzoek nodig om op een evidence-based manier de behandeling te kunnen kiezen.

## SUMMARY

## GEMELDE (FINANCIËLE) BELANGENVERSTRENGELING

Geen

Case report of a 23-year old man with an expanding ulcer on the right index finger. He developed this lesion after returning from Ecuador.

A biopsy for routine histology was non-specific. Serology was negative.

PCR however was positive for leishmaniasis and confirmed an infection with *Leishmania guyanensis*.

Three syndromes of Leishmaniasis are distinguished: visceral, cutaneous and mucocutaneous. *Leishmania guyanensis* belongs to the (muco)cutaneous form and can also spread via the lymphatic system.

Recognizing the clinical features of leishmaniasis is essential to make the correct diagnosis. Microscopy can help confirm the diagnosis, but cannot identify the species of *Leishmania*. Serological examination has a low sensitivity in detecting (muco)cutaneous leishmaniasis. It is recommended to perform a PCR detection. This test allows you not only to confirm the diagnosis because of its high sensitivity, it also makes it possible to provide species-directed treatment.

This is important because the different *Leishmania* species vary in sensitivity to the available therapies.

Until today there are insufficient placebo-controlled clinical trials. Most of the recommendations are based on observational studies.

The treatment of choice for *Leishmania guyanensis* is pentamidine. This choice is based on 5 observational studies with a total of 745 patients.

## KEYWORDS

leishmaniasis – diagnosis – PCR

## CONCLUSION

PCR detection with specification of the *Leishmania* species provides a species-directed therapy. Further studies are needed to be able to make an evidence based treatment choice.