

Dermatoscopie

E.F.M. Otters¹, N.A. Kukutsch²

¹ Aios, afdeling Dermatologie, Radboud Universitair Medisch Centrum, Nijmegen

² Dermatoloog, afdeling Dermatologie, Leids Universitair Medisch Centrum, Leiden

Correspondentieadres:

Dr. N.A. Kukutsch

LUMC

Afdeling Dermatologie

Albinusdreef 2

2300 RC Leiden

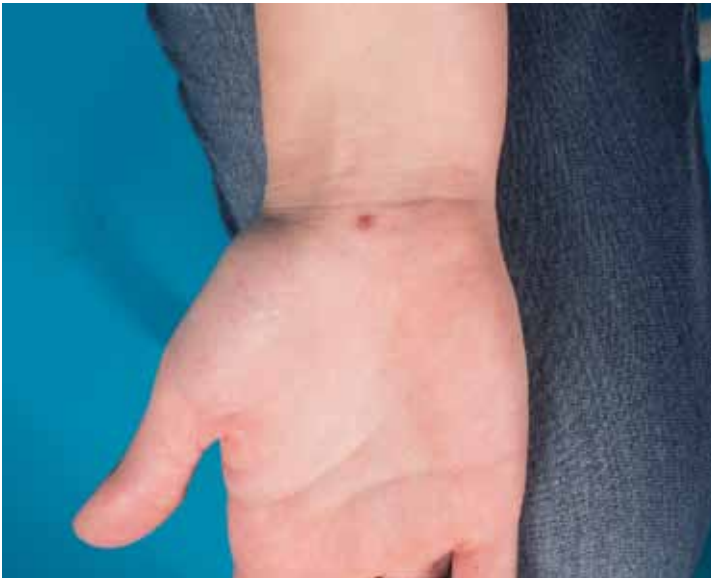E-mail: n.a.kukutsch@lumc.nl

De afgelopen jaren hebben we het hele spectrum van de dermatoscopie, variërend van gepigmenteerde tot niet-gepigmenteerde laesies, laten passeren. De komende reeks bestaat uit een aantal uitdagende, soms verrassende casus waarbij we op basis van kliniek en dermatoscopie ruimte willen bieden voor discussie over de diagnostiek en het verder te volgen beleid.

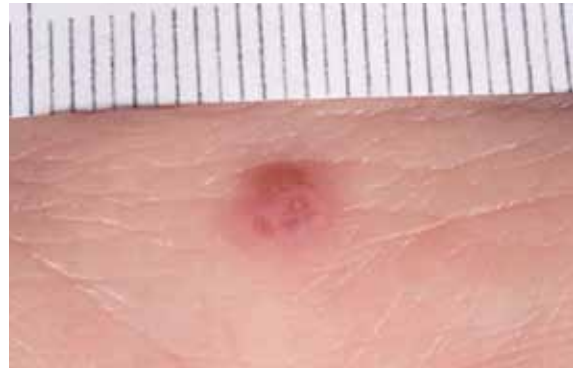CASUS 7

Vrouw, 26 jaar. Zij heeft sinds enkele maanden een nieuwe plek op de rechterpols. De laesie is in grootte toegenomen. Patiënte ervaart geen klachten. De voorgeschiedenis vermeldt geen bijzonderheden, de familieanamnese is negatief voor melanomen.

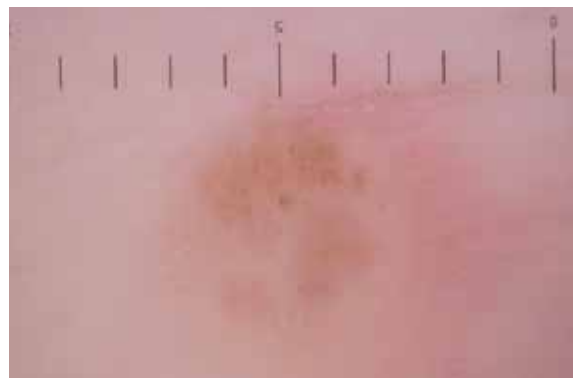
1. Welke dermatoscopische structuur/structuren herkent u?
2. Wat is uw diagnose?
3. Wat is uw beleid?



Figuur 1. Klinisch beeld.



Figuur 2. Macroscopisch beeld.



Figuur 3. Dermatoscopisch beeld.