



Dentogene fistel: een tandje bijzetten

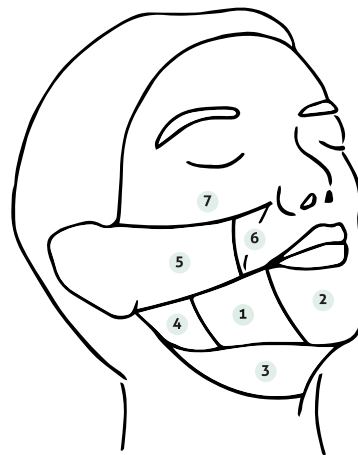
C.A.J. Michielsens¹, L.M.T. van der Spek-Keijser²

Dentogene fistels zijn onderbelicht. Ze komen solitair voor. Differentiaal diagnostisch kan het lijken op een granuloma pyogenicum, plaveiselcarcinoom, basaalcelcarcinoom, furunkel, atheroomcyste of een branchiogene-/thyroglossus cyste. De laesie kan symptomeloos verlopen of wordt voorafgegaan door tandpijn of zwelling van het gebied met uiteindelijk doorbraak naar de huid met vorming van een nodus en dimpling als zichtbare afwijking. De vraag naar tandheelkundige ingrepen in de anamnese en samenwerking met de tandarts is van belang voor het stellen van de juiste diagnose en behandeling.

ACHTERGROND

Een dentogene fistel wordt veroorzaakt door een chronische tandontsteking. Fistelopeningen kunnen zich intra-oraal en/of extra-oraal uiten. De extra-orale uiting is een gevolg van beschadiging van enamel en dentine door cariës, trauma, implantaat complicaties of parodontitis met aantasting van de tandpulp door bacteriële invasie. Overige oorzaken zijn parotitis, parotistumoren, osteoporose, bisfosfonaat geïnduceerde osteonecrose, osteomyelitis, lues, diepe mycose of tuberculose. Onbehandeld zal de tandpulp necrotiseren met verspreiding van de infectie door corticaal bot, periost en omringend weefsel met afscheiding van purulent exsudaat. [1] In eerste instantie is er sprake van een subcutane induratie van de kaak met in tweede instantie betrokkenheid van de huid. De huid vertoont een rode en blauwe verkleuring met zwelling, waar er bij doorbraak bloed en pus kan uitkomen. Indien de ontstekingsverschijnselen zijn afgenomen kan het bindweefsel rondom de fistelgang krimpen met het ontstaan van de bekende huidafwijking. Men ziet dan een ingetrokken huidgebied met een solitaire cyste of nodus, wat bestaat uit granulatiweefsel of een crusta. Een strengachtige structuur, vastzittend aan het onderliggende bot, is voelbaar bij palpatie. Bij inspectie intra-oraal dient er gekeken te worden naar een fistelopening. De fistel kiest de weg van de minste weerstand, waarbij de lokalisatie bepaald wordt door de plaats van de gebitsontsteking en het verloop van de aangezichtsmusculatuur. Fistels treden het vaakst ter plaatse van de mandibulaire en mentale regio op (figuur 1 – 1; 2). Differentiaal diagnostisch kan er gedacht worden aan een granuloma pyogenicum, plaveiselcarcinoom, basaalcelcarcinoom, furunkel, atheroomcyste of een branchiogene-/thyroglossus cyste. Deze diagnoses hebben als belangrijk verschil dat ze niet in relatie staan met de onderliggende kaak. [2-4]

Een dentogene fistel levert vaak beperkte klinische symptomen op, wat zorgt voor vertraging in diagnostiek en behandeling. Voorafgaande klachten zijn zwelling van het gebied met doorbraak naar de huid, vermoedelijk na ontsteking van het



Figuur 1. Anatomische gebieden kenmerkend voor optreden dentogene fistels, lateraal aangezicht.

- 1 Mandibulair;
- 2 Mentaal;
- 3 Submandibulair;
- 4 Mandibulaire hoek;
- 5 Buccaal;
- 6 Nasolabiaalplooi;
- 7 Infraorbitaal.

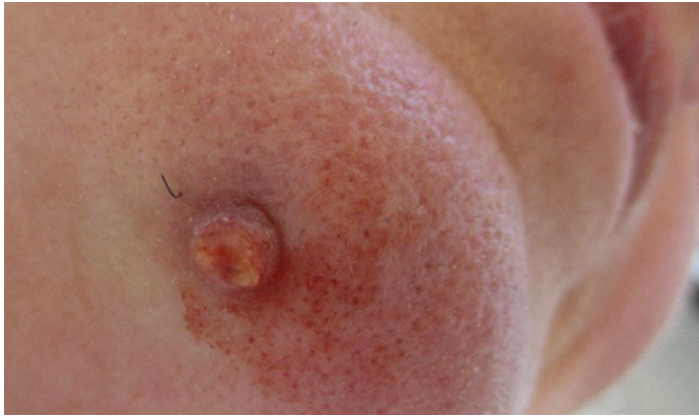gebit of tandpijn. Mannen kunnen ongemak bij het scheren vermelden met bloedverlies van het kwetsbaar granulatiweefsel. Klachten kunnen echter ook ontbreken. Het duurt gemiddeld enkele weken tot maanden voordat patiënten zich presenteren. De aandoening is relatief zeldzaam, met slechts een paar patiënten met de extra-orale manifestatie die zich jaarlijks bij de kaakchirurgie melden. In een langlopende retrospectieve studie van 75 patiënten was de gemiddelde leeftijd voor het ontstaan van een dergelijke fistel 45 jaar, waarbij de meerderheid 51 jaar of ouder was. De man-vrouw verdeling was evenredig. [5] Gezien de atypische presentatie is de huidafwijking vaak al behandeld door middel van incisie, excisie, elektrocoagulatie of antibiotica, voordat men na recidieven tot de juiste diagnose komt.

CASUS

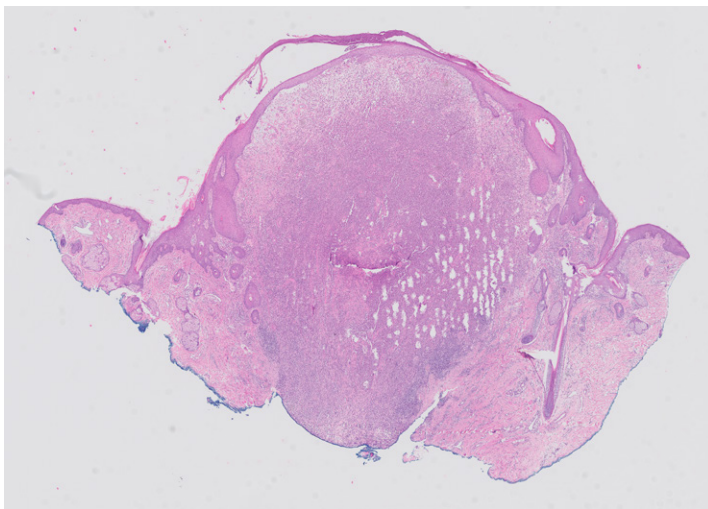
Een vrouw van 55 jaar bezocht de polikliniek dermatologie met een sinds vijf weken plotseling ontstaan bultje onder de kin met sporadisch pus uitvloed. Er was sprake van manipulatie van het bultje door patiënte (figuur 2). Ze gebruikte geen medicatie en had behoudens meerdere tandheelkundige ingrepen een blanco voorgeschiedenis.

¹ Anios dermatologie, afdeling Dermatologie, Bravis ziekenhuis, Bergen op Zoom

² Dermatoloog, afdeling Dermatologie, Bravis ziekenhuis, Bergen op Zoom



Figuur 2. Klinische presentatie eerste consult.



Figuur 3. Histopathologisch beeld.

Klinisch werd er een exofytische, deels keratotische ronde nodus van 10 millimeter gezien met een hemorrhagische crusta en dimpling. Differentiaal diagnostisch werd gedacht aan een granuloma pyogenicum, verruca vulgaris, keratoacanthoom of mogelijk een plaveiselcelcarcinoom. Na een shave-excisie werd histopathologisch de diagnose granuloma pyogenicum gesteld. Het volgende beeld werd beschreven: huidfragment met centraal ulceratie en beginnende crustavorming en aan de rand restanten van de pre-existente epidermis. De epidermis toont reactieve veranderingen, focaal met parakeratose. De gehele dermis wordt ingenomen door gemengdcellig ontstekingsinfiltraat, overwegend granulocytair en focaal organiserend tot granulatiweefsel (figuur 3). Twee weken later bezocht patiënte de polikliniek opnieuw wegens een slechte genezing en vond een in toto huidbiopt plaats. Echter na een maand trad er weer een recidief op van de oorspronkelijke nodus waarna een excisie werd verricht en histopathologisch onderzoek werd herhaald.

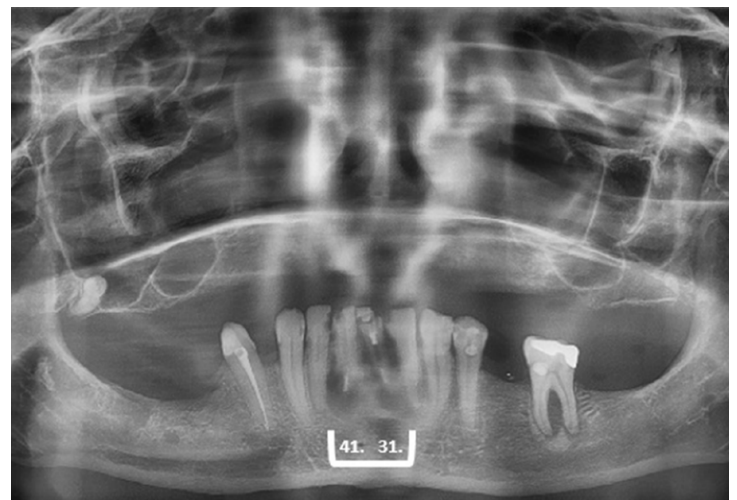
Het excisiepreparaat toonde nu het histologisch beeld van een abcederende folliculitis. Fusidinezuur zalf werd als nabehandeling voorgeschreven, waarna er bij beoordeling een livide hypertrofisch litteken met centraal een één millimeter groot hypergranulatiepuntje werd gezien. Vier maanden

later kwam patiënte op controle waarbij de geëxideerde plek gevoelig bleef bij aanraken en er volgens patiënte een 'vliesje' overheen lag. Bij klinische beoordeling werd er een litteken met opnieuw dimpling gezien wat gevoelig was bij palpatie, maar niet pijnlijk bij intra-orale palpatie. Bij patiënte waren er in het verleden meerdere tanden getrokken. Sinds 2013 had zij een bovengebtsprothese. De laatste afspraak bij de tandarts dateerde uit 2018.

Gezien het klinisch beeld en de voorgeschiedenis werd een dentogene fistel of cyste als diagnose overwogen. De röntgenfoto van de mandibula liet geen afwijkingen zien. Via de kaakchirurg werd een orthopantomogram en verder tandheelkundig onderzoek verricht. De tanden met elementnummer 31/41 bleken avitaal (figuur 4). De gebitselementen werden geëxtraheerd en zij kreeg een frameprothese. Het is de verwachting dat patiënte volledig van deze fistel zal genezen.

AANVULLEND ONDERZOEK

Behoudens een sterke klinische verdenking na het uitvragen van de medische voorgeschiedenis en het verrichten van intra- en extra-oraal onderzoek, kan beeldvorming aangevraagd worden voor het stellen van de diagnose. Het histopathologisch beeld is immers vaak niet-specifiek. Er kan sprake zijn van actieve of zelfs abcederende ontsteking en granulatiweefsel. In een later stadium ook verlittekening. Het aantonen van (delen van) een fistelgang bekleed met plaveiselepitheel is pathognomonisch, maar in een groot deel van de gevallen is dit niet aantoonbaar. Als beeldvorming is een röntgenfoto van de mandibula vaak niet toereikend voor het in beeld brengen van deze beperktere afwijkingen. Een orthopantomogram kan daarentegen gebruikt worden om het botverlies van de geïnfecteerde tand aan te tonen. [6,7] Eventueel zou een Cone-Beam CT-scan (CBCT) ter aanvulling overwogen kunnen worden voor het driedimensionaal in beeld brengen van de kaken en omliggende weefsels. Een CBCT-scan kan de uitgebreidheid en de relatie van de periapicale afwijking met de aangrenzende gebitselementen beter in beeld brengen. [5,7]



Figuur 4. Gebitselementen 31 en 41, verantwoordelijk voor het ontstaan van de dentogene fistel naar de submentale huid.

BEHANDELING

De therapie bestaat uit behandeling van de onderliggende oorzaak. Tandheelkundige ingrepen zoals een wortelkanaalbehandeling of extractie leidt tot verdwijnen van de dentogene fistel. Vaak ziet men spontaan en snel herstel na de correc-

te behandeling binnen een termijn van 2 weken. De aanwezige dimpling en mogelijke hyperpigmentatie verdwijnt vaak zonder restverschijnsel, maar het genezingsproces neemt meer tijd in beslag. In enkele gevallen zal chirurgische revisie of fistulectomie vanuit esthetisch oogpunt nodig zijn. [4,8,9]

SAMENVATTING

Dentogene fistels komen zelden voor. De diagnose wordt in eerste instantie vaak verkeerd gesteld, waardoor ook de juiste behandeling achterblijft. De aandoening kan zich op verschillende manieren, klinisch en histologisch, uiten. Dentogene fistels dienen differentiaal diagnostisch altijd overwogen te worden bij het voorkomen van aangezichtslaesies die recidiveren ondanks behandeling. Daarnaast is het van belang om de medische (inclusief de tandheelkundige) voorgeschiedenis van een patiënt uit te vragen en intra- en extra-oraal onderzoek te verrichten voor het stellen van de juiste diagnose. In deze casuïstiek bespreking werd een 55-jarige patiënte gepresenteerd met een recidiverende nodus, gepaard gaande met dimpling en verkleuring van de overliggende huid in het submentale gebied. Patiënte had reeds meerdere behandelingen ondergaan en de uiteindelijke diagnose volgde na het verrichten van een orthopantomogram. Het orthopantomogram liet radioluentie, hetgeen duidt op botverlies, ter plaatse van de distale wortel van gebitselement 31/41 zien met van daaruit fisteling naar de huid. Patiënte werd vervolgens naar haar tandarts verwezen voor verdere behandeling.

TREFWOORDEN

Dentogeen – fistel – ontsteking - huid

SUMMARY

Odontogenic cutaneous fistulas are rare and often misdiagnosed, resulting in inappropriate treatment. Patients can experience discomfort due to the lesion, which has several different clinical and histological manifestations. Odontogenic cutaneous fistulas should be considered in the differential diagnosis of facial lesions who reoccur despite therapy. Asking patients about their medical (including dental) history and performing intra- and extraoral exam is equally important. This case report presents a 55-year-old patient with a history of a recurrent nodular lesion with dimpling and discolouration of the skin in the submental region. The patient had multiple interventions and a final diagnosis of odontogenic cutaneous fistula was made after an orthopantomogram was performed. The orthopantomogram showed radiolucency, which indicates bone loss, in the distal root of tooth 31./41. with fistula of the skin. Subsequently the patient was referred to her dentist for further treatment.

KEYWORDS

Odontogenic – dental – fistula - sinus tract – inflammation - cutaneous

LITERATUUR

1. Kim SH, Park SJ, Oh JJ, Lee ES. A case of cutaneous sinus tract of dental origin. *Ann Dermatol.* 2002;14:235-238.
2. Chowdri NA, Sheikh S, Gagloo MA, Parray FQ, Sheikh MA, Khan FA. Clinicopathological profile and surgical results of nonhealing sinuses and fistulous tracts of the head and neck region. *J Oral Maxillofac Surg.* 2009;67:2332-2336.
3. Spear KL, Sheridan PJ, Perry HO. Sinus tracts to the chin and jaw of dental origin. *J Am Acad Dermatol.* 1983;8:486-492.
4. Lee EY, Kang JY, Kim KW, Choi KH, Yoon TY, Lee JY. Clinical characteristics of odontogenic cutaneous fistulas. *Ann Dermatol.* 2016;28(4):417-21.
5. Guevara-Gutiérrez E, Riera-Leal L, Gómez-Martínez M, Amezcua-Rosas G, Chávez-Vaca CL, Tlacuilo-Parra A. Odontogenic cutaneous fistulas: clinical and epidemiologic characteristics of 75 cases. *Int J Dermatol.* 2015;54(1):50-5.
6. Barbosa CAM, Tancredo F, Fonseca CF, Pinho MAB. Diagnosis of cutaneous sinus tract in association with traumatic injuries to the teeth. *Braz J Dent Traumatol.* 2011;2:75-79.
7. Pandey R, Gupta R, Bhagat N, Ikamul-Islam J. Oro cutaneous fistula of a periodontal origin. *Indian Journal of Dental Advancements.* 2017;9(1):69-72.
8. Cioffi GA, Terezhalmay GT, Parlette HL. Cutaneous draining sinus tract: an odontogenic aetiology. *J Am Acad Dermatol.* 1986;14:94-100.
9. Braun RJ, Lehman J 3rd. A dermatologic lesion resulting from a mandibular molar with periradicular pathosis. *Oral Surg Oral Med Oral Pathol.* 1981;52:210-212.

CORRESPONDENTIEADRES

Celia Michielsens

E-mail: c.michielsens@bravis.nl