



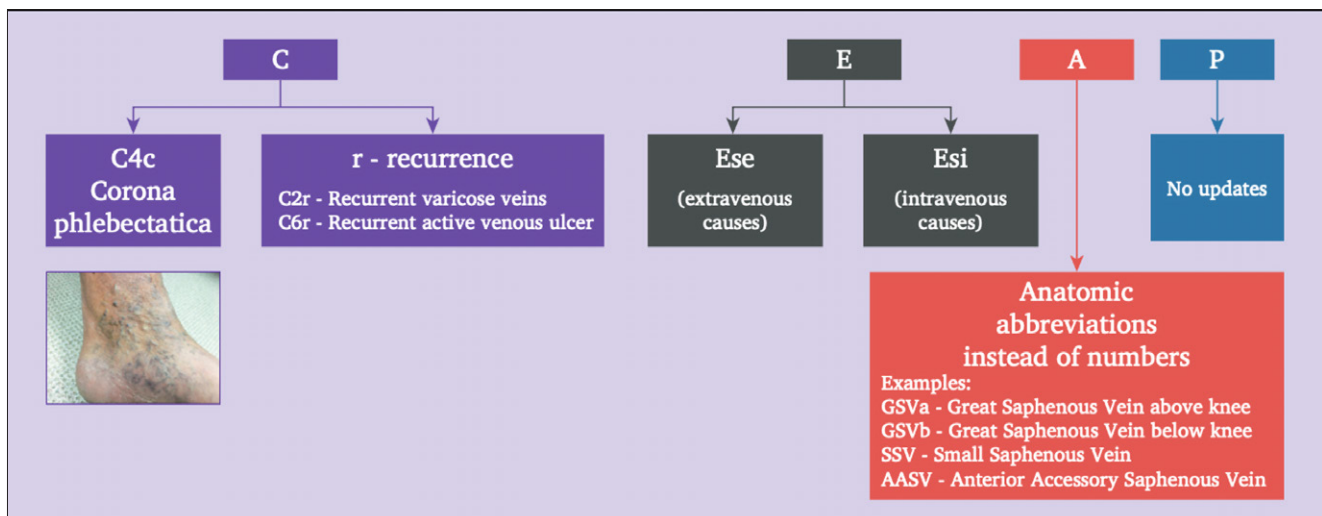
Gereviseerde CEAP-classificatie

Domeingroep Vaten

De CEAP-classificatie is een internationaal geaccepteerde beschrijvende classificatie die belangrijk is voor een reproduceerbare klinische rapportage in de dagelijkse praktijk bij patiënten met chronisch veneuze ziekte. De classificatie werd in 1993 ontwikkeld en is inmiddels frequent geüpdatet. In 2020 verscheen de huidige, gereviseerde CEAP-classificatie. [1]

Nieuwe inzichten in chronisch veneuze ziekte en het soms lastig kunnen toepassen van de huidige CEAP-classificatie hebben het American Venous Form doen besluiten de CEAP-classificatie task force in 2017 op te richten. Met als belangrijkste doel: het behoud van de reproduceerbaarheid van de CEAP-classificatie. Met behulp van een Delphi-procedure heeft de task force een aantal veranderingen aangebracht.

De belangrijkste veranderingen zijn: toevoeging van corona flebectatica als aparte categorie (C4c), recidief varices (C2r), recidief actief venous ulcus (C6r), onderscheid in secundaire oorzaken; extravenous (Ese) of intravenous (Esi) en anatomiche afkortingen in plaats van nummers (VSMa; VSM boven de knie) (zie figuur 1). In de P groep vond als enige geen aanpassing plaats.



Figuur 1. Uit: Lurie F, Maeseneer MGR. The 2020 Update of the CEAP Classification: What is New? *EJVES* 2020;59:859-860

Het voorstel vanuit de domeingroep Vaten is vanaf heden de volgende CEAP-classificatie te gebruiken:

C klasse	Omschrijving
C0	Geen zichtbare of palpabele tekenen van chronisch veneuze ziekte (CVZ)
C1	Teleangiëctasieën of reticulair varices
C2	Zijtakvarices
C2r	Recidief zijtakvarices
C3	Oedeem
C4	Verandering van huid of subcutane weefsel secundair aan CVZ
C4a	Pigment of eczeem
C4b	Lipodermatosclerose of atrophie blanche
C4c	Corona flebectatica
C5	Genezen veneus ulcus
C6	Actief veneus ulcus
C6r	Recidief actief veneus ulcus

E klasse	Omschrijving
Ep	Primair
Es	Secundair
Esi	Secundair – intraveneus*
Ese	Secundair – extraveneus**

*elke intraveneuze aandoening die schade aan de venewand en/of klep veroorzaakt zoals bijvoorbeeld diep veneuze trombose, traumatische arterioveneuze fistels of primair intraveneus sarcoom.

** aandoening waarbij de veneuze hemodynamiek lokaal of systemisch wordt beïnvloed zoals centrale veneuze hypertensie (onder andere obesitas, nutcracker, pelvic en veneuze congestie), extrinsieke compressie door massa effect (onder andere extraveneuze tumor, lokale fibrose) of spierpomp dysfunctie door motorische stoornissen (onder andere paraplegie, arteritis, frozen enkel of chronische immobilisatie).

LITERATUUR

1. Lurie F, Passman M, Meisner M, et al. The 2020 update of the CEAP classification system and reporting standards. *Vasc Surg Venous Lymphat Disord.* 2020;8(3):342-52.

A klasse	Omschrijving	
As	Superficiaal	
	Tel	Teleangiëctasieën
	Ret	Reticulaire varices
	VSMa	Vena Saphena Magna boven knie
	VSMb	Vena Saphena Magna onder knie
	VSP	Vena Saphena Parva
	VSAA	Vena Saphena Accessoria Anterior
NSV	Geen saphena vene	
Ad	Diep	
	IVC	Vena cava inferior
	CIV	Vena iliaca communis
	IIV	Vena iliaca interna
	EIV	Vena iliaca externa
	PELV	Bekkenvenen
	CFV	Vena femoralis communis
	DVF	Vena femoralis profunda
	FV	Vena femoralis (superficialis)
	POPV	Vena poplitea
	TIBV	Vena tibialis
	PRV	Peroneale venen
	ATV	Vena tibialis anterior
	PTV	Vena tibialis posterior
MUSV	Musculaire venen	
GAV	Venae gastrocnemius	
SOV	Venae soleus	
Ap	Perforator	
	TPV	Dijbeen perforator vene
CPV	Onderbeen perforator vene	
An	Geen veneuze anatomische locatie geïdentificeerd	

P klasse	Omschrijving	P klasse
Pr	Reflux	Pr
Po	Obstructie	Po
Pr,o	Reflux en obstructie	Pr,o
Pn	Geen pathofysiologie waargenomen	Pn

CORRESPONDENTIEADRES

Simone van der Velden
E-mail: s.vd.velden@mohsa.nl