



Sister Mary Joseph's nodule

R.I.F. van der Waal¹, S.A. Luykx-de Bakker²

Een 80-jarige dame presenteerde zich met een sinds twee weken nieuwe, bloedende zwelling in de navel. Patiënt was niet bekend met enige vorm van kanker, wel sinds vele jaren met de ziekte van Alzheimer.

In de navel was een vast-elastische nodus met erythemateus aspect van 2 cm diameter (figuur 1). Klinisch werd gedacht aan een granuloma teleangiectaticum of *Sister Mary Joseph's nodule*.

Biopsie van de nodus toonde een adenocarcinoommetastase, de oestrogeenreceptor was positief. Immunohistochemische kleuringen wezen in de richting van een primair ovarium- of endometriumcarcinoom.

Oncologische work-up met CT van abdomen liet naast de navelnodus een 10 cm diameter massa in het linkerovarium zien (figuur 2) alsmede lymfekliermetastasen periaortaal en inguinaal links, met conclusie ovariumcarcinoom (T4N1M1). Met patiënt en echtgenoot werden bevindingen door de internist-oncoloog besproken, waarbij voor palliatieve behandeling met tamoxifen werd gekozen.

BESPREKING

Navelzwelling kan berusten op granuloma teleangiectaticum, umbilicale hernia, infectie of endometriose. Een palpabele nodus in de navel als presentatie van een metastase van een maligniteit in de bekken- of buikholte wordt *Sister Mary Joseph's nodule* (SMJN) genoemd. Zuster Mary Joseph was chirurgisch assistent van chirurg William J. Mayo in Rochester, Minnesota. Haar was de associatie van deze navelnodus met onderliggende maligniteiten opgevallen. Ze deelde die informatie met chirurg Mayo, die hierover in 1928 publiceerde.

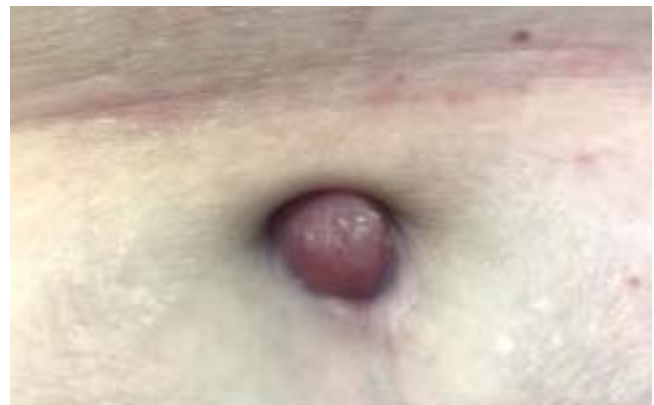SMJN ontstaat waarschijnlijk via transperitoneale verspreiding, lymfatisch, hematogeen of via resterende embryonale structuren, en kent een slechte prognose. SMJN berust in de helft van de gevallen op gastro-intestinale maligniteiten (met name maag, colon, pancreas). Bij vrouwen gaat het in een kwart van de gevallen om een gynaecologische maligniteit.

DIAGNOSE

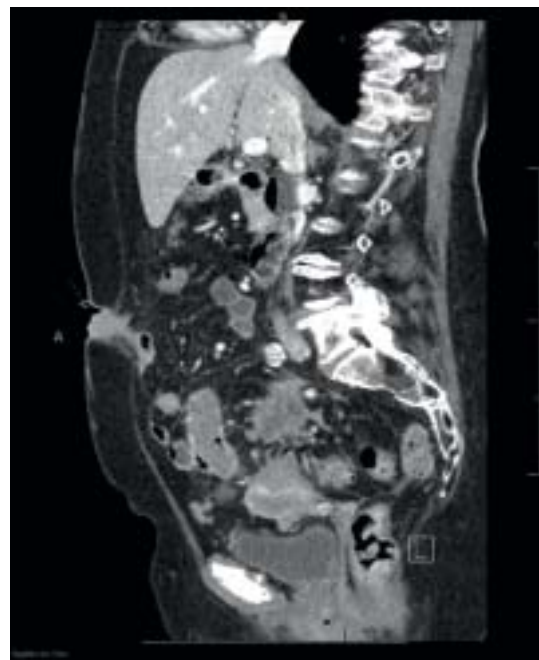
Sister Mary Joseph's nodule als presentatie van ovariumcarcinoom.

DANKWOORD

Radiologen dr. P. Huisman en drs. A.E. Scholtens leverden de radiologiebeelden en legenda.



Figuur 1. Erythemateuze nodus in de navel.



Figuur 2. Navelnodus en ovariumtumor op midline CT-opname.

CORRESPONDENTIEADRES

Rutger van der Waal

E-mail: rvanderwaal@tergooi.nl

¹ Dermatoloog, afdeling Dermatologie, Tergooi MC, Hilversum/Blaricum

² Internist-oncoloog, afdeling Interne Geneeskunde, Tergooi MC, Hilversum/Blaricum