

## DERMATOLOGIE IN BEELD

# Een jeukend plekje vulvair of is er meer?

M. Prins<sup>1</sup>, E.A. Boss<sup>2</sup>

<sup>1</sup> Dermatoloog, afdeling Dermatologie, Máxima Medisch Centrum, Eindhoven/Veldhoven

<sup>2</sup> Gynaecoloog, afdeling Gynaecologie, Máxima Medisch Centrum, Eindhoven/Veldhoven

Correspondentieadres:

Mandy Prins

E-mail: [mprins6@xs4all.nl](mailto:mprins6@xs4all.nl)

We zagen een 70-jarige patiënte op ons vulvaspreekuur. Zij was sinds meer dan tien jaar bekend met jeukklachten en zwelling van de schaamlippen. Bij inspectie zagen we op de schaamlip proximaal van de clitoris links een scherp begrensd, licht verheven afwijking zonder induratie van ongeveer 4 cm doorsnede met lichenificatie, enig erytheem en enkele exoriaties (figuur 1). Biopsie bevestigde de klinisch vermoede diagnose van extra-mammaire morbus Paget. Ruime lokale excisie werd verricht en toonde bij PA radicaal verwijderde morbus Paget zonder invasieve groei (figuur 2). Onderzoek naar een eventueel onderliggend adenocarcinoom met mammografie en coloscopie toonde geen afwijkingen. Recente cervixcytologie was PAPI. Patiënte wordt poliklinisch vervolgd.

Extra-mammaire morbus Paget is zeldzaam en komt voornamelijk voor in het anogenitale gebied. Deze intra-epitheliale neoplasmie wordt vaker bij vrouwen gezien dan bij mannen en werd voor het eerst beschreven in 1893. Pagetcellen zijn adenocarcinoomcellen, gelegen in de epidermis en de huidadnexen. De etiologie van morbus Paget is onbekend. In de differentiële diagnose staan VIN, eczeem, lichen sclerosus en candidiasis. In 8% van de patiënten gaat morbus Paget gepaard met een onderliggend adenocarcinoom in de huid of de huidadnexen of ter plaatse van de klier van Bartholin. De afwijking is in 10-30% van de gevallen geassocieerd met een adenocarcinoom op afstand. Meestal betreft dit de mamma, minder vaak cervix, rectum of blaas. Morbus Paget wordt geken-

merkt door een vrij hoge recidiefkans van 30-40%, vaak vele jaren na de behandeling. Hierbij wordt dan meestal re-excisie verricht. Jaarlijkse levenslange follow-upcontrole wordt daarom geadviseerd. Indien er geen sprake is van een onderliggend adenocarcinoom is de prognose goed. Andere beschreven niet-invasieve behandelmodaliteiten zijn onder andere fotodynamische therapie, imiquimod 5% crème, chemotherapie en radiotherapie.

## DIAGNOSE

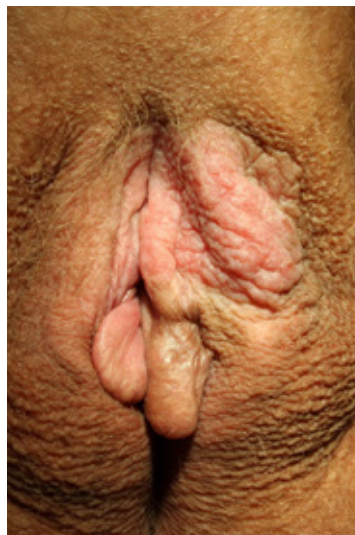Extra-mammaire morbus Paget

## DANKBETUIGING

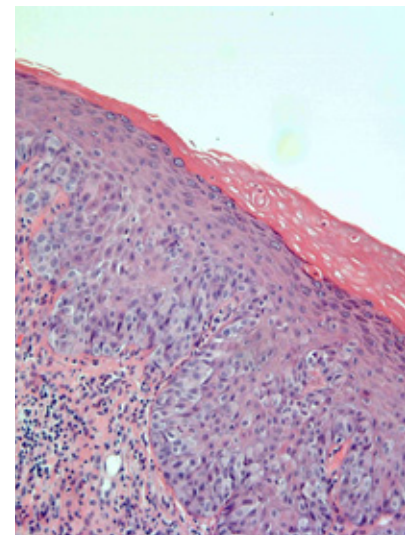
De auteurs danken Thomas Demeyere, patholoog, PAMM, voor het beschikbaar stellen van de histologische foto.

## SUMMARY

A 70-year-old woman was diagnosed with extra-mammary Paget's disease following ten years of localized pruritis.



Figuur 1. Ventraal op labium majus links: scherp begrensd, gelichenificeerde plaque.



Figuur 2. Routine HE-kleuring, x100. Bleke pagetcellen die de epidermis infiltreren.