

Mycoplasma geassocieerde rash en mucositis, een nieuwe entiteit?!

F.M. Homan¹, S.H. Kardaun², M.L.A. Schuttelaar²

¹ Aios dermatologie, afdeling Dermatologie, Universitair Medisch Centrum Groningen

² Dermatoloog, afdeling Dermatologie, Universitair Medisch Centrum Groningen

Correspondentieadres:

Femke M. Homan

Universitair Medisch Centrum Groningen

Afdeling Dermatologie

Postbus 30.001

9700 RB Groningen

E-mail: F.M.Homan@umcg.nl

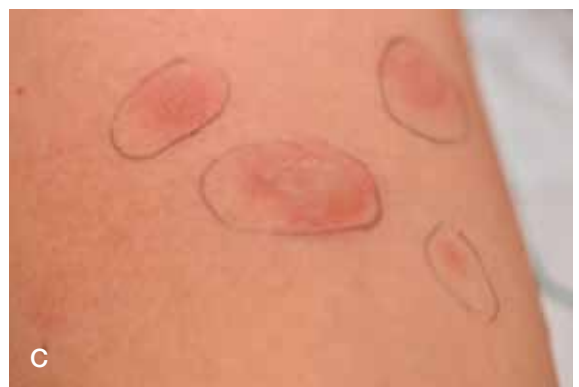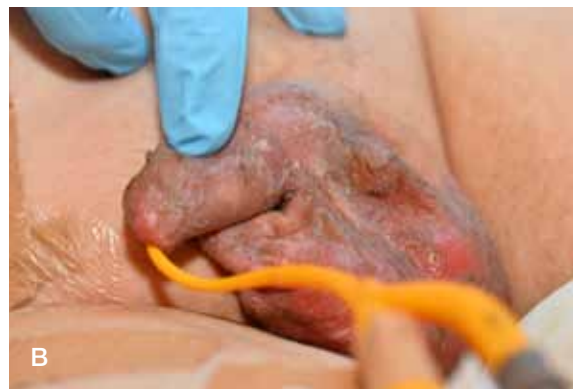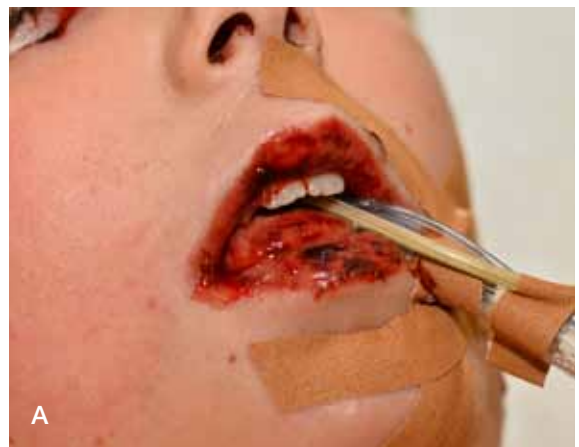ZIEKTEGESCHIEDENIS

Anamnese

Een 12-jarige jongen werd opgenomen in het Medisch Centrum Leeuwarden onder verdenking Stevens-johnsonsyndroom (SJS) vanwege acuut ontstane pussende mucosale afwijkingen oraal en genitaal, conjunctivitis, koorts en dyspneu. De klachten werden voorafgegaan door algehele malaise en hoesten sinds een week en verbeterden onvoldoende na behandeling met amoxicilline. Vanwege het ontstaan van atypische targetlaesies, dreigende dehydratie en respiratoire insufficiëntie werd hij nog dezelfde dag gesedeerd en geïntubeerd overgeplaatst naar de kinder-intensive care in het Universitair Medisch Centrum Groningen (UMCG). De voorgeschiedenis vermeldde een autismespectrumstoornis en psychomotore retardatie. Hij was niet bekend met een herpes-labialisinfectie. Afgezien van langdurig gebruik van risperidon was geen nieuwe medicatie gestart voorafgaand aan de klachten.

Dermatologisch onderzoek

De mediale canthus beiderzijds toonde erosies met rode conjunctivae, purulent geelgroen exsudaat en een beginnend symblepharon rechts. Tevens werd een uitgebreide stomatitis met hemorrhagische crustae en erosies buccaal en gingivaal gezien (figuur 1A). De tong was erythemateus en gezwollen. Tijdens intubatie werden een erythemateuze larynx en farynx gezien met erosies. Op het scrotum zagen we uitgebreide blaarvorming en de



Figuur 1. Klassieke beeld van mycoplasma geïnduceerde huid- en slijmvliesafwijkingen met ernstige orale mucositis met hemorrhagische crustae zowel oraal als nasaal (A), genitale blaarvorming (B) en beperkte vesiculobulleuze, atypische targetlaesies (C).

glans penis was erosief (figuur IB). Verspreid op de romp en extremiteiten zagen we enkele erythematuze maculae met centraal een vesikel, soms een bulla (atypische target laesies) (figuur IC). Directe Nikolsky (I) op de gezonde huid was negatief, het teken van Asboe Hansen en het teken van Sheklakov waren daarentegen positief. Temperatuur 39,3 °C.

Aanvullend onderzoek

Laboratoriumonderzoek

(Bij opname in het UMCG) leukocyten $4,8 \times 10^9/L$, lymfocyten $1,36 \times 10^9/L$, monocyten $0,75 \times 10^9/L$, neutrofiële granulocyten $2,54 \times 10^9/L$, eosinofiele granulocyten $0,09 \times 10^9/L$, basofiele granulocyten $0,04 \times 10^9/L$, onrijpe granulocyten $0,02 \times 10^9/L$, CRP 91 mg/L doorgestegen tot 163 mg/L in eerste twee dagen.

Serologie

Positief voor Mycoplasma pneumoniae (MP) IgG (11 AU/ml) en IgM-antilichamen (1,5AU/ml) met een complementbindingsreactie > 1:128 passend bij een actieve MP-infectie. De serologie is afgenomen op dag 7 na de eerste ziekteverschijnselen.

Microbiologie

PCR (nasofarynx en blaarbodem van het scrotum): positief voor MP en negatief voor herpes-simplexvirus 1 en 2 en varicella-zostervirus.

Histopathologisch onderzoek

(Overgang bulla-rode huid) subepidermale splijting met volledige necrose van het blaardak met focaal apoptotische keratinocyten en een gering dermaal infiltraat, passend bij erythema multiforme/SJS. (figuur 2).

X-thorax

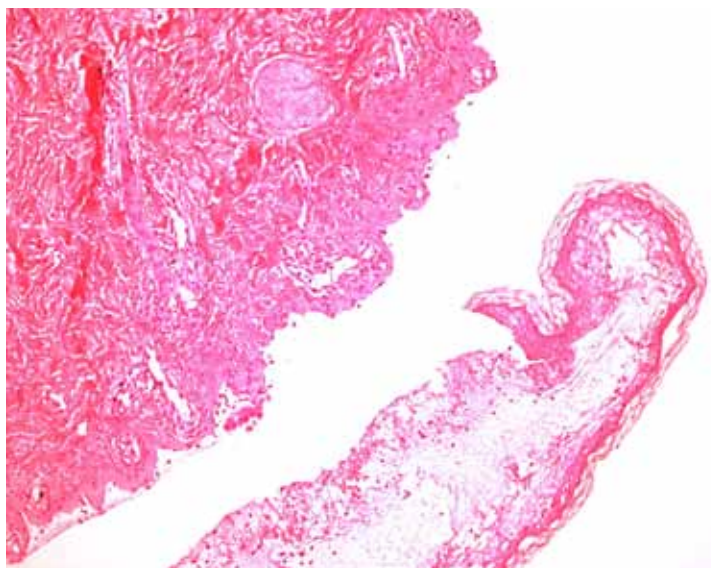
Scherpe ophelderingslijn rond het hart en mediastinum passend bij een gering pneumomediastinum in het kader van een voorafgaande verkoudheid/MP-pneumonie. Geen tekenen voor een pneumonie.

Conclusie

MP-infectie met uitgebreide mucositis, beperkte atypische targetlaesies en systemische klachten; SJS op basis van MP- of mycoplasma geïnduceerde mucositis met cutane betrokkenheid als aparte entiteit?

Therapie en beloop

Een week na het ontstaan van de eerste ziekteverschijnselen werd op de eerste dag van opname in het UMCG gestart met intraveneus prednisolon, aanvankelijk 0,5 milligram (mg) per kilogram (kg) lichaamsgewicht, op dag drie opgehoogd tot 1,0 mg/kg/dag. Nadat MP serologisch was aangetoond op de tweede dag van opname, werd amoxicilline gewijzigd in azitromycine 1x daags 500 mg intraveneus. Een dag later stagneerde de uitbreiding van de mucocutane afwijkingen en daalde het CRP naar 22 mg/L. Op respectievelijk de vijfde en de zesde dag werd zowel de prednisolon als de azitromycine



Figuur 2. Histopathologie toont subepidermale splijting met volledige necrose van het blaardak met focaal apoptotische keratinocyten. Dermaal wordt een perivascuair en perifolliculair, lymfocytair infiltraat gezien.

gestaakt. De conjunctivitis en symblepharon werden behandeld met fucithalmic ooggel, ofloxacin en dexamethason oogdruppels. Twee weken na opname zagen we nog minimale crustae, flets erytheem en re-epithelialisatie op de glans penis en werd patiënt overgeplaatst naar de kinderafdeling van het Medisch Centrum Leeuwarden waar hij vijf dagen later werd ontslagen.

BESPREKING

MP is een veelvoorkomende verwekker van bacteriële luchtweginfecties (10-40%), in het bijzonder bij jong volwassenen.¹ Bij 25-30% van alle MP-infecties worden ook huidafwijkingen beschreven, waarbij een maculopapuleus exantheem, urticaria en SJS het meest frequent voorkomen.² Ook EEM wordt regelmatig toegeschreven aan MP.^{1,3-4} SJS en toxische epidermale necrolyse (TEN) behoren tot een spectrum van een zeldzame, soms levensbedreigende ziekte die gekenmerkt wordt door ernstige huid-, en slijmvliesafwijkingen met systemische symptomen, doorgaans als reactie op een geneesmiddel of soms door een micro-organisme of nog onbekende oorzaak.⁵ Ten gevolge van immuunactivatie van cytotoxische T-cellen, *natural killer*-cellen en verscheidene mediators zoals TNF-alfa, TRAIL, perforine/granzyme, Fas-ligand en in het bijzonder granulysine, ontstaat apoptose van keratinocyten met splijting ter hoogte van de dermaal-epidermale verbinding, resulterend in blaarvorming.⁶ De mucocutane afwijkingen bestaan uit erytheem met daarbij atypische targetlaesies en loslating met erosies van de huid en slijmvliesen, waarbij het teken van Asboe-Hansen en het pseudo-nikolskyteken positief zijn. Het belangrijkste onderscheid tussen SJS en TEN is de mate van huidloslating; bij SJS is deze < 10% van het lichaamsoppervlak en bij TEN > 30%. De ernst van betrokkenheid van de slijmvliesen, cor-

respondeert niet altijd met de ernst van de huidafwijkingen.⁵ Alhoewel SJS doorgaans gerelateerd is aan recent gestarte medicatie, is MP ook als oorzaak beschreven.^{2,3,5,7-9} SJS wordt naar schatting in 1-5% van de gevallen veroorzaakt door MP, maar dit is mogelijk beïnvloed door verwarring in de gehanteerde nomenclatuur.^{10,11}

Wij beschrijven een kind met een luchtweginfectie met koorts en dyspneu, ernstige orale en genitale mucositis, conjunctivitis en atypische targetlaesies. Op basis van het klinisch beeld, de histopathologie, de positieve serologie voor MP, de positieve PCR van de nasofarynx voor MP en de negatieve medicatieanamnese werd de diagnose SJS op basis van MP gesteld.

Het geslacht en de jonge leeftijd van patiënt komen overeen met de in de literatuur gemelde voorkeursgegevens bij SJS, veroorzaakt door MP (gemiddelde leeftijd 13,5 jaar).¹² Dit kan worden verklaard doordat MP-infecties vaker voorkomen bij jong volwassenen.¹ De gemiddelde leeftijd voor SJS in het algemeen ligt hoger.¹³ Recent is voorgesteld om MP-geassocieerde mucocutane afwijkingen te classificeren als een aparte entiteit waarbij verschillende termen door elkaar worden gebruikt: 'MP-geassocieerde rash en mucositis' (MIRM) of 'MP-geïnduceerde mucositis' (MPAM), al of niet met beperkte huidafwijkingen, al dan niet binnen het spectrum van SJS/TEN of EEM.^{3,11,12} Deze definities zijn geopperd op basis van de etiologie en het ontbreken van cutane betrokkenheid in enkele casus.^{9,14,15} Bij MPAM/MIRM zijn > 2 mucosa betrokken, waarbij vrijwel bij alle patiënten de orale slijmvliezen zijn aangedaan (94%), gevolgd door de oculaire slijmvliezen met frequent een bilaterale conjunctivitis (82%), urogenitale slijmvliezen (63%) en in enkele gevallen pijnlijke erosies in de oesophagus.³ Tevens worden atypische targetlaesies gezien, meestal vesiculobulleus (77%), overeenkomend met SJS op basis van medicatie.^{3,5,6}

De behandeling vereist analoog aan die van *drug-induced* SJS een multidisciplinaire aanpak met op indicatie consultatie van de keel-neus-oorheelkunde, oogheelkunde, kindergeneeskunde/interne geneeskunde, mondheelkunde, urologie/gynaecologie en diëtist.⁶ De behandeling van de MP-infectie geschiedt afhankelijk van de ernst met antibiotica, bij voorkeur azitromycine. Het effect hiervan op de mucocutane afwijkingen is controversieel waarbij is gesuggereerd dat behandeling hiervan met anti-inflammatoire middelen meer nut heeft dan behandeling met antibiotica.¹² De behandeling van de mucocutane afwijkingen bestaat voorts uit dagelijkse wondzorg, infectiepreventie, pijnbestrijding en voedingsondersteuning. Over het algemeen hebben MPAM en MIRM een milder beloop met een mortaliteit van 3% vergeleken met SJS op basis van medicatie waarbij de mortaliteit oploopt tot 12%.¹³ Ondanks de lage mortaliteit is in 12% IC-opname geïndiceerd, evenals bij onze patiënt.¹²

Naar onze mening is het een open vraag of mycoplasma geassocieerde mucositis met cutane betrokkenheid als afzonderlijke entiteit dient te worden benoemd voor zover deze voldoet aan de criteria binnen het SJS/TEN-spectrum door de klinische presentatie en de systemische symptomen. De bestaande consensusclassificatie van Bastuji-Garin et al. voor SJS/TEN is primair gebaseerd op het klinische beeld, waarbij uitdrukkelijk is aanvaard dat de etiologie zowel gerelateerd kan zijn aan geneesmiddelen als aan andere oorzaken, met name infecties. MP vormt hierbij een belangrijke maar niet de enige etiologische factor.

LITERATUUR

1. Schalock PC, Brennick JB, Dinulos JG. *Mycoplasma pneumoniae* infection associated with bullous erythema multiforme. *J Am Acad Dermatol* 2005;52:705-6.
2. Schalock PC, Dinulos JG. *Mycoplasma pneumoniae*-induced cutaneous disease. *Int J Dermatol* 2009;48:673-80; quiz 680-1.
3. Canavan TN, Mathes EF, Frieden I, et al. *Mycoplasma pneumoniae*-induced rash and mucositis as a syndrome distinct from stevens-johnson syndrome and erythema multiforme: A systematic review. *J Am Acad Dermatol* 2015;72:239-45.
4. Lyell A, Gordon AM, Dick HM, et al. *Mycoplasmas and erythema multiforme*. *Lancet* 1967;2:1116-8.
5. Bastuji-Garin S, Rzany B, et al. *Clinical classification of cases of toxic epidermal necrolysis, stevens-johnson syndrome, and erythema multiforme*. *Arch Dermatol* 1993;129:92-6.
6. Kardaun SH. *Stevens-johnson syndrome/toxic epidermal necrolysis and erythema exsudativum multiforme*. In: Jonkman MF, ed. *Autoimmune bullous diseases*. 1st ed. Springer; 2016:183.
7. Yachoui R, Kolasinski SL, Feinstein DE. *Mycoplasma pneumoniae* with atypical stevens-johnson syndrome: A diagnostic challenge. *Case Rep Infect Dis* 2013;2013:457161.
8. Vujic I, Shroff A, Grzelka M, et al. *Mycoplasma pneumoniae*-associated mucositis--case report and systematic review of literature. *J Eur Acad Dermatol Venereol* 2015;29:595-8.
9. Meseguer MA, de Rafael L, Vidal ML. *Stevens-johnson syndrome with isolation of mycoplasma pneumoniae from skin lesions*. *Eur J Clin Microbiol* 1986;5:167-8.
10. Ferwerda A, Moll HA, de Groot R. *Respiratory tract infections by mycoplasma pneumoniae in children: A review of diagnostic and therapeutic measures*. *Eur J Pediatr* 2001;160:483-91.
11. Martinez-Perez M, Imbernon-Moya A, Lobato-Berezo A, et al. *Mycoplasma pneumoniae*-induced mucocutaneous rash: A new syndrome distinct from erythema multiforme? report of a new case and review of the literature. *Actas Dermosifiliogr* 2016;107:e47-51.
12. Meyer Sauteur PM, Goetschel P, Lautenschlager S. *Mycoplasma pneumoniae* and mucositis--part of the stevens-johnson syndrome spectrum. *J Dtsch Dermatol Ges* 2012;10:740-6.
13. Sekula P, Dunant A, Mockenhaupt M, et al. *Comprehensive survival analysis of a cohort of patients with stevens-johnson syndrome and toxic epidermal necrolysis*. *J Invest Dermatol* 2013;133:1197-204.

14. Schalock PC, Dinulos JG. *Mycoplasma pneumoniae*-induced stevens-johnson syndrome without skin lesions: Fact or fiction? *J Am Acad Dermatol* 2005;52:312-5.
15. Latsch K, Girschick HJ, Abele-Horn M. Stevens-johnson syndrome without skin lesions. *J Med Microbiol* 2007;56(Pt 12):1696-9.

SAMENVATTING

Mycoplasma pneumoniae (MP) is een veelvoorkomende oorzaak van bacteriële luchtweginfecties, in het bijzonder bij jong volwassenen. Bij 25-30% komen hierbij huidafwijkingen voor. Wij beschrijven een 12-jarige jongen met een ernstige orale en genitale mucositis, conjunctivitis en enkele atypische targetlaesies met koorts, dyspneu voorafgegaan door een luchtweginfectie. Op basis van het klinische beeld, de histopathologie, de afwezigheid van recent geïntroduceerde medicatie, de positieve PCR van de nasofarynx en serologie voor MP werd de diagnose stevens-johnsonsyndroom (SJS), veroorzaakt door MP gesteld. In recente literatuur wordt ook gesproken over 'MP-geassocieerde mucositis' of 'MP-geïnduceerde rash en mucositis', waarbij de discussie bestaat of dit moet worden beschouwd als een aparte entiteit. De patiënt werd succesvol behandeld met azitromycine en prednisolon.

TREFWOORDEN

mycoplasma pneumoniae – stevens-johnsonsyndroom – atypische schietschijflaesie

SUMMARY

Mycoplasma pneumoniae (MP) frequently causes bacterial upper respiratory tract infections, especially in young adults. In 25-30% cutaneous lesions are present. Here we describe a 12-year old boy with severe oral and genital mucositis, conjunctivitis and few atypical target lesions. He had a history of cough, fever and dyspnea. The diagnosis MP-induced Stevens Johnson syndrome (SJS) was suggested, based on the clinical presentation, histopathology, absence of recently introduced medication, positive outcome of PCR of the nasopharynx and serology for MP. In recent literature the terms 'MP-induced rash and mucositis' and 'MP-associated mucositis' were proposed to be a distinct entity. Treatment with azithromycine and prednisolone was successful.

KEYWORDS

mycoplasma pneumoniae – Stevens-Johnson syndrome – atypical target lesion

GEMELDE (FINANCIËLE) BELANGENVERSTRENGELING

Geen