

QUIZ

Dermatoscopie

M.G.H.C. Reinders¹, N.A. Kukutsch²

¹ Dermatoloog, afdeling Dermatologie, Maastricht
Universitair Medisch Centrum, Maastricht

² Dermatoloog, afdeling Dermatologie, Leids
Universitair Medisch Centrum, Leiden

Correspondentieadres:

Dr. N.A. Kukutsch

Afdeling Dermatologie

Leids Universitair Medisch Centrum

Albinusdreef 2

2300 RC Leiden

E-mail: n.a.kukutsch@lumc.nl

In de voorafgaande twee quizseries is vooral nadruk gelegd op het herkennen en plaatsen van dermatoscopische kenmerken, die uiteindelijk samen met het macroscopisch beeld de diagnose vormden.

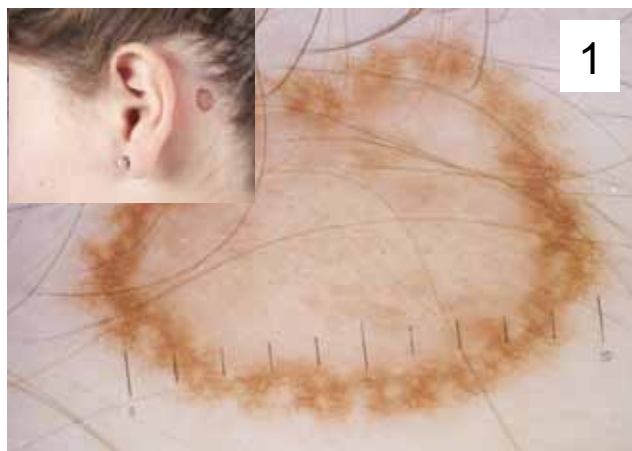In de volgende reeks van 10 x 6 casus vragen wij u bij iedere casus de juiste diagnose te kiezen uit onderstaande lijst, volgens het principe van *extended matching*. Iedere serie van casus is gekozen rond een bepaalde klinische presentatie of lokalisatie. De letters, die achter de juiste antwoorden staan, vormen samen een persoon uit de dermatologie.

Naevus naevocellularis (A)
Spitz/Reed naevus (O)
Blue naevus (N)
Dysplastisch naevus naevocellularis (N)
Melanoom/Melanoom in situ (R)
Melanoommetastase (E)
Lentigo benigna (H)
Lentigo maligna (W)
Morbus bowen (E)
Basaalcelcarcinoom (U)
Keratoacanthoom (P)
Plaveiselcelcarcinoom (F)
Dermatofibroom (M)
Verruca seborrhoeica (B)
Talgklierhyperplasie (C)
Angioom/Angiokeratoom (D)
Granuloma pyogenicum (T)
Clearcellacanthoom (I)
Hematoom/Hemorragie (G)

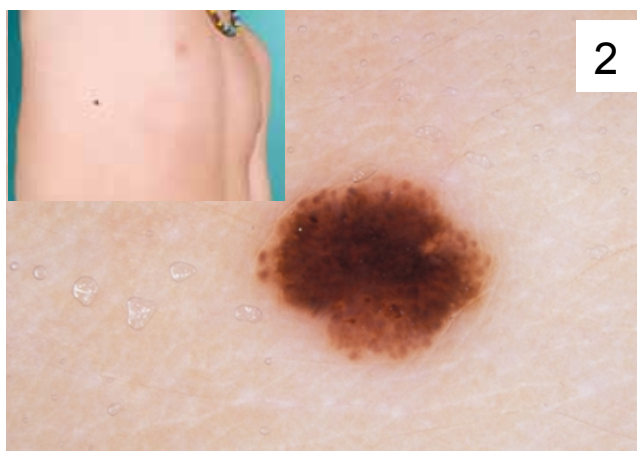
De oplossing met een korte uitleg over de voor de diagnoses belangrijkste dermatoscopische kenmerken vindt u op pagina 119.

Casus	1	2	3	4	5	6
Letter						

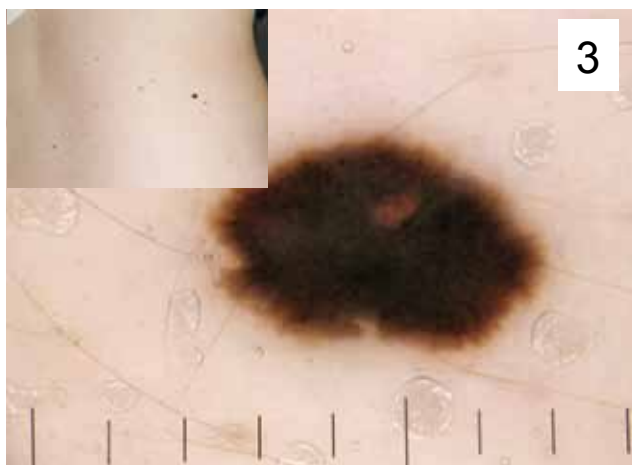Serie 6: Gepigmenteerde laesies bij kinderen



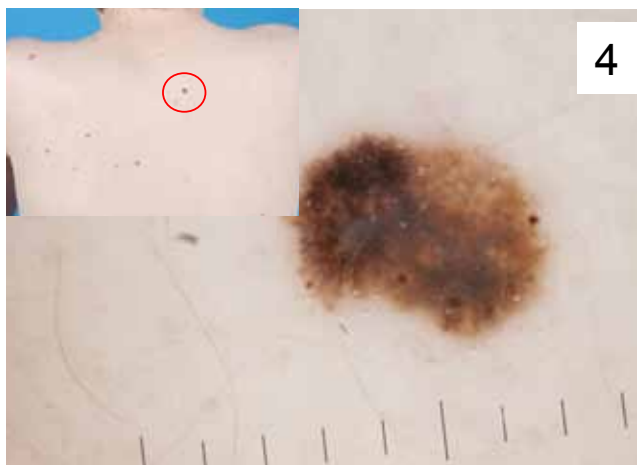
♀ 15 jaar. Lichtbruine papel sinds jonge kinderleeftijd aanwezig, af en toe roze verkleuring.



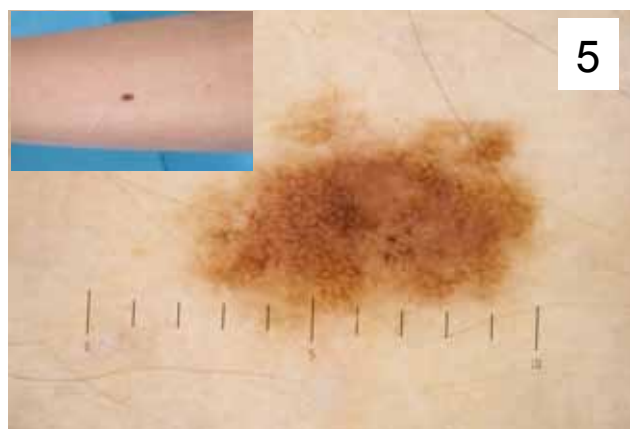
♀ 5 jaar. Bruine papel op romp, plotseling ontdekt door moeder. Geen klachten.



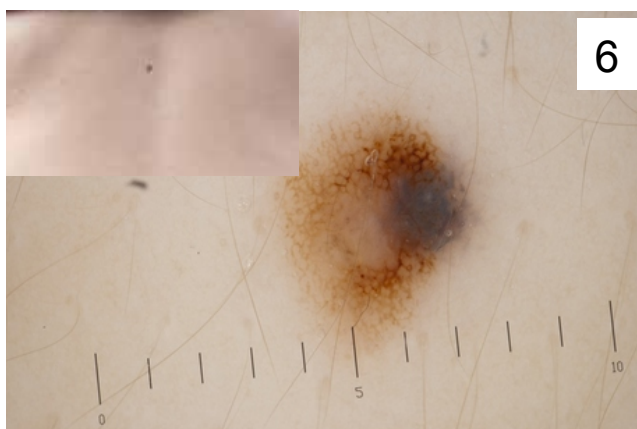
♀ 16 jaar. Sinds korte tijd een nieuwe donkerbruine vlek op de rechterflank, geen klachten.



♂ 11 jaar. Sinds 2 maanden een moedervlek op de rug die groter en donkerder is geworden. Fam: moeder melanoom en bewezen CDKN2A-mutatie.



♀ 12 jaar. Bruine macula links pretibiaal, opgevallend tijdens 1^e controle i.v.m. erfelijk melanoom in familie.



♀ 15 jaar. Sinds 1 jaar een moedervlek op de rug, open gekrabd, ongerustheid. Fam: tante melanoom.